Inhaltsverzeichnis

Inhaltsverzeichnis 1

Einleitung 2

Theorie 4
- Ein medizinischer Text 4
- Medizinische Terminologie 4
- Der Umgang mit dem medizinischen Sprachgebrauch 9
- Didaktische Theorie über Übersetzungsprobleme 12
- Theorie im Feld 17
- Didaktische Theorie vs. Theorie im Feld 22

Die Übersetzungspraxis 24
- Übersetzungsauftrag und Übersetzungsanalyse 24
  - Anamnesen 24
  - Ästhetik versus Funktion? 25
- Die Übersetzungen 27
  - Anamnese 1 27
  - Anamnese 2 30
  - Esthetiek versus functie? 35

Über die Übersetzungen 65
- Anamnesen 65
- Funktion vs. Ästhetik 66

Schlussfolgerung – Praxis vs. Theorie 69

Literatur 73

Beilagen 74

Einleitung

Im Bereich der Übersetzung kann eine grobe Aufteilung gemacht werden zwischen literarischer und fachsprachlicher Übersetzung. Diese Bezeichnungen sprechen eigentlich schon für sich, denn der literarische Übersetzer beschäftigt sich mit dem Übersetzen literarischer Texte wie Romanen oder Poesie und der Fachübersetzer übersetzt fachsprachliche oder fachwissenschaftliche Texte. Die vorliegende Arbeit beschäftigt sich nicht weiter mit dem literarischen Übersetzen, sondern mit einem Teil des fachsprachlichen Übersetzens. Hierunter versteht man zum Beispiel technisches, juristisches und medizinisches Übersetzen. Die vorliegende Arbeit wird diese letzte Gruppe erörtern. So wie die Bezeichnung auch hier schon zeigt, beschäftigt der medizinische Übersetzer sich mit dem Übersetzen medizinischer Texte. Medizinische Texte gibt es in allen Sorten und Längen, wie zum Beispiel als Anamnese oder als Beipackzettel.

Eine wichtige Differenzierung in den zu übersetzenden Texten kann auf der Grundlage des Zielpublikums gemacht werden, nämlich Mediziner oder Laien. Selbstverständlich muss ein Text von Medizinern für Mediziner ganz anders übersetzt werden als ein Text für Patienten, die Laien. Wenn Patienten das Zielpublikum darstellen, dann will man erreichen, dass sie selbstständig den Text lesen und verstehen können. Das heißt in der Praxis, dass bestimmte medizinische Fachausdrücke gemieden, vereinfacht ausgedrückt oder erklärt werden müssen. Diese Diplomarbeit wird sich mit dem Übersetzen von medizinischen Texten für das Zielpublikum der Mediziner beschäftigen. Das heißt global, dass die medizinischen Fachausdrücke stehen bleiben können, aber zum Beispiel auch, dass diese Termini in der Zielsprache richtig sein müssen. Es gibt noch weitaus mehr Dinge, mit denen sich der medizinische Übersetzer auseinandersetzen muss und deren er sich bewusst sein muss. Auch diese Dinge werden in dieser Forschungsarbeit behandelt.

Jeder Übersetzer, ob literarischer Übersetzer oder Fachübersetzer, wird beim Übersetzen auf bestimmte Probleme stoßen. Diese Diplomarbeit wird näher auf die möglichen Übersetzungsprobleme eingehen, die einem medizinischen Übersetzer beim Übersetzen eines Textes für ein medizinisches Zielpublikum begegnen können. Die Arbeit

beginnt zunächst mit einem theoretischen Teil über die Übersetzungsprobleme beim medizinischen Übersetzen. Anschließend werden einige medizinische Textübersetzungen für ein medizinisches Zielpublikum dargeboten, die kommentiert werden; besonders die Übersetzungsprobleme sollen hier besprochen werden. Diese Texte werden aus dem deutschen ins Niederländische übersetzt; das Deutsche ist hier die Fremdsprache und das Niederländische die Muttersprache. Abschließend wird dann ein Vergleich angestellt zwischen den Übersetzungsproblemen aus der Theorie und der Praxis.

Die Forschungsfragen sind:

- Welche Übersetzungsprobleme werden in der Literatur über medizinisches Übersetzen für ein medizinisches Zielpublikum behandelt?
- Welche Übersetzungsprobleme tauchen in der Praxis des medizinischen Übersetzens für ein medizinisches Zielpublikum auf?
- Kommen hier die gleichen Übersetzungsprobleme vor, oder gibt es einen Unterschied zwischen Literatur und Praxis?

Theorie

Ein medizinischer Text

Bevor besprochen werden kann, wie ein medizinischer Text am besten übersetzt werden sollte, ist es förderlich erst einmal zu beschreiben, was ein medizinischer Text eigentlich ist und welche Kriterien einem medizinischen Text gerecht werden können oder sollen.

Ein medizinischer Text kann in vielen unterschiedlichen Formen auftreten, von Rezepten für die Apotheke über medizinische Lehrbuchtexte bis hin zu Texten in medizinischen Fachzeitschriften. All diese Textsorten können sehr unterschiedliche Themen behandeln, von Krankheiten über Medikamente und Behandlungsmethoden, bis hin zu Patientenbeschreibungen. Der gemeinsame Nenner aber ist, dass die Themen sich alle mit dem menschlichen Körper und dem Gesundheitszustand beschäftigen.

Medizinische Terminologie

Wenn neue Krankheiten entstehen oder wenn die medizinische Forschung sich weiter entwickelt, werden neue Kenntnisse erworben, die festgelegt und übertragen werden müssen. Das Ziel des Festlegens medizinischer Kenntnisse in Terminologien ist dann auch das Ordnen, Speichern und zur Verfügung stellen der Kommunikation (Resurrecció & Davies, 2007). Eine der sichtbarsten Formen des Erstellens einer Terminologie ist die Verwendung von Eponymen: anatomische Teile, Krankheiten, Syndrome, Theorien, Tests und Methoden werden oft nach ihrem Erfinder oder Entdecker benannt: z.B. die Parkinson-Krankheit, die Kavitätenklassen von Black, das Korsakow-Syndrom, das Tietze-Syndrom. Da bei weitem noch nicht alles in der Welt und im Körper entdeckt oder beschrieben wurde, hat noch lange nicht alles einen Namen und kann auch noch nicht alles benannt werden. Laut Resurrecció und Davies (2007) ist eine der größten Herausforderungen beim medizinischen Übersetzen, dass man versucht Ausdrucksweisen für neue Phänomene zu finden. Schon vor 25 Jahrhunderten hat der Prozess des Anlegens einer medizinischen Terminologie begonnen, und auch die heutige Terminologie enthält noch zahlreiche griechische und lateinische Fachausdrücke.

Eine der gebräuchlichsten und produktivsten Methoden, um neue Fachausdrücke zu erstellen, ist der Prozess der Substantivierung, d.h., dass meist Verbformen oder Verbalsätze in ein Substantiv verwandelt werden. Resurrecció und Davies (2007) zufolge, wird hier Erfahrung mittels Grammatik in Bedeutung übertragen; oder es ist durch Grammatik möglich eine Welt von Objekten und Verhältnissen zu schaffen durch das Auferlegen von Kategorien in unserer Perzeption oder unseren Phänomenen. Dank der Grammatik ist es möglich zu zeigen, wie die Phänomene unserer Erfahrungen sich miteinander verhalten, statt einfach etwas Bestehendes aus der Natur wiederzugeben oder zu klassifizieren. Hierdurch wird es möglich die wissenschaftliche Bedeutung herzuleiten und Taxonomien zu erstellen. Resurrecció und Davies (2007) sind zudem der Meinung, dass die medizinischen Terminologien die substantivierende Fähigkeit der Grammatik gut nutzen können. Diese Fähigkeit sorgt dafür, dass die Bedeutung des Wortes Terminologie kein autonomes von der Grammatik eigenständiges System darstellt, sondern größtenteils dank der Grammatik besteht. Hieraus lässt sich ableiten, dass ein Begriff durch ein Konzept, eine kategorisierte abgeleitete Bedeutung und eine Benennung- die extralinguistische Form- gebildet wird. Beide Komponenten sind für den medizinischen Übersetzer von Bedeutung (Resurrecció & Davies, 2007). Für das Verstehen des Begriffs ist v.a. das Konzept der Benennung und die Beziehung zwischen den wichtigsten Konzepten, auf denen die Kontinuität des Verstehens des Texts basiert, von Belang.

Wie bereits erwähnt, stützt sich ein großer Teil der heutigen medizinischen Terminologie auf das Lateinische und Griechische und besonders Übersetzer haben dazu beigetragen. Im medizinischen Sprachgebrauch ist das wichtigste Element nicht das Wort, sondern das Morphem. Resurrecció und Davies (2007) schreiben, dass mehr als fünfhundert Stämme, Präfixe und Suffixe die Grundlage der elementaren medizinischen Terminologie bilden. Die vielfältigen Kombinationen erweitern die ursprünglichen Formen auf tausende von Termini in den meisten modernen Sprachen. Dass das Lateinische und das Griechische in der Medizin noch immer produktiv ist, zeigt sich wohl aus der Tatsache, dass das Verwenden von etymologischen Formen aus dem Griechischen und dem Lateinischen eine der wichtigsten Bildungsweisen darstellt neue Kenntnisse zu schaffen, festzulegen und zu kommunizieren; und das wird auch in Zukunft so bleiben (Resurrecció & Davies, 2007).

Ein wichtiges Merkmal der medizinischen Texte ist, dass sie durch internationale Organisationen wie die Weltgesundheitsorganisation (WHO) oder durch die Pharmaindustrie international verbreitet werden. Tausende dieser Organisationen weltweit, sowohl im öffentlichen als auch im privaten Sektor, müssen immerzu dafür sorgen, dass die benutzte Terminologie standardisiert wird, und zwar nicht nur innerhalb der eigenen Organisation, sondern auch im Rahmen einer nationalen und internationalen Zusammenarbeit mit anderen Organisationen, so dass man über die Grenzen hinweg kommunizieren kann (Resurrecció & Davies, 2007). Die Globalisierung der Wirtschaft und die Kommunikation, und daneben die immerwährend wachsende Anzahl medizinischer Begriffe, sorgen dafür, dass die Fachausdrücke internationalisiert werden müssen. Resurrecció und Davies (2007) benennen zwei verschiedene Arten der Standardisierung, nämlich Standardisierung der Terminologien und Standardisierung der terminologischen Prinzipien und Methoden. So gibt es zum Beispiel die internationale Norm ISO/TC 37 (Terminology and other language and content resources) und diese standardisierten Basisprinzipien, Bedürfnisse und Methoden hinsichtlich Terminologie und Sprachhilfsmitteln.

Diese Standardisierungen und Terminologien können dem medizinischen Übersetzer eine große Hilfe sein. Eine der größten systematisierten Nomenklaturen ist das ICD (the International Classification of Diseases). Dieses stellt heute die internationale Norm für die diagnostische Klassifikation der epidemiologischen und medizinischen Politik dar. Die Terminologie umfasst mehr als 364.000 Gesundheitskonzepte mit einzigartigen Bedeutungen und Definitionen, die hierarchisch organisiert sind (Resurrecció & Davies, 2007). So eine Nomenklatur ist eine Liste mit standardisierten Termini, die innerhalb eines wissenschaftlichen Kaders von Experten einer bestimmten Disziplin festgelegt wurde. Es sind nicht nur alphabetisch geordnete Listen mit Begriffen. Die Begriffe basieren auch auf Taxonomien und die Basisstruktur ist semantisch. Sie vermeiden Synonyme, Homonyme, Polyseme, Ambiguität und Eponyme.

Für medizinische Übersetzer ist es wichtig in den standardisierten Versionen der Termini immer auf dem neuesten Stand zu sein. Außerdem sollten sie nicht aus dem Auge verlieren, dass z.B. bei Medikamenten der Fachbegriff, der im Zielsprachenland gebräuchlich ist, sich von der nationalen oder internationalen Kommunikation unterscheiden kann, oder dass der am häufigsten verwendete Fachausdruck nicht in der Nomenklatur steht. Außerdem können die Termini aus der Nomenklatur zu lange, zu schwierig oder zu schwer

zu behalten sein. Der medizinische Übersetzer kann dann nicht ohne weiteres diese Termini aus der Nomenklatur übernehmen, sondern muss sich auch hierin vertiefen und qualifizieren, damit der Text und die Termini für das Zielpublikum verständlich bleiben.

Ein anderes wichtiges Feld der spezialisierten Informationen für den medizinischen Übersetzer sind die zahlreichen Abkürzungen, etwa Abkürzungen von medizinischen Fachausdrücken, chemischen Komponenten, Nukleinsäuren, Forschungszeitschriften oder Abkürzungen für Symbole für Vitamine, Chromosomen, Gene, statistische Symbole, internationale Symbole, Symbole für bösartige Tumoren (Resurrecció & Davies, 2007). Der medizinische Übersetzer muss sich in diesen Abkürzungen kundig machen, da sie nicht nur im Quellentext vorkommen, sondern auch korrekt im Zieltext verwendet oder verarbeitet werden müssen.

Das schwierige an der medizinischen Terminologie ist, dass sie weder gleich noch einheitlich ist und auch nicht symmetrisch zwischen den Sprachen. Die medizinische Terminologie ändert sich über Sprachen, Kulturen und Zeiten hinweg. Sogar innerhalb derselben Sprache kann sich die Bedeutung oder Benennung eines Fachausdrucks im Laufe der Jahre ändern. Resurrecció und Davies (2007) listen einige terminologische Merkmale auf, die einem Übersetzer ziemliche Schwierigkeiten bereiten können. Sie haben hauptsächlich mit der intra- und interlinguistischen Variation und Veränderung zu tun:

- Morphologie und Rechtschreibung: Der medizinische Übersetzer muss beim Übersetzen der medizinischen Fachbegriffe besonders auf morphologische Variationen in den Endungen der Adjektive achten. Zudem muss er Variationen in der Rechtschreibung zwischen den Sprachen mit dem gleichen griechischen oder lateinischen Stamm, Präfix und Suffix berücksichtigen.
- Sprache und Kultur: Verschiedene Sprachen und Kulturen unterscheiden sich in der Struktur der medizinischen Terminologie. Einer der wichtigsten Unterschiede ist, dass manche Sprachen, wie das Niederländische, ein doppeltes medizinisches Vokabular haben; viele wissenschaftliche Fachbegriffe haben ein umgangssprachlich gebräuchliches Gegenstück (appendicitis – blindedarmonsteking). Medizinische Fachbegriffe in verschiedenen Sprachen und Kulturen stimmen nicht immer überein und es kann sogar sein, dass es für eine bestimmte Sprache keine Übersetzung gibt.

- Text und kommunikative Funktion: Die Merkmale des Quellentextes und die kommunikative Funktion bestimmen nicht nur den Stil und die pragmatischen Elemente, sondern auch die Wahl der Fachbegriffe in der Zielsprache. Die Entscheidung, welcher Fachbegriff im Zieltext verwendet werden soll, variiert dann auch von Text zu Text, da die Wahl nicht nur von Kontext und Ziel abhängt, sondern auch vom Zielpublikum. Außerdem kann der Auftraggeber noch spezifische Ansprüche stellen an die Verwendung der Terminologie und jeder Auftraggeber hat möglicherweise seine eigenen spezifischen Vorstellungen.
- Synonymie: Eine der am häufigsten vorkommenden Formen der Variation in medizinischer Terminologie ist, dass sie dasselbe Konzept mit verschiedenen Begriffen –Synonymen- zum Ausdruck bringen kann. Sie können dem Übersetzer manchmal Schwierigkeiten bereiten, sowohl beim Verstehen des Quellentextes als auch beim Verfassen des Zieltextes.
- Polysemie: Andererseits gibt es auch viele Wörter, die mehrere Bedeutungen tragen: Polyseme. Viele Abkürzungen und Akronyme können in verschiedenen Sprachen mehrere Bedeutungen haben und dem Übersetzer Schwierigkeiten bereiten. Eine weitere Folge dieses Phänomens ist, dass verschiedene Bedeutungen desselben Wortes in der Quellensprache, verschiedene Benennungen in der Zielsprache haben können. Auch hier ist dann der Kontext für den Übersetzer ausschlaggebend.
- Falsche Freunde: Eines der Phänomene, bei denen der Übersetzer am stärksten aufpassen muss, sind die falschen Freunde. Diese treten sowohl im Quellen- als auch im Zieltext in derselben Form auf, tragen aber unterschiedliche Bedeutungen. Ein unerfahrener oder unkonzentrierter Übersetzer könnte einfach darüber hinweglesen und dadurch eine fehlerhafte Übersetzung anfertigen. Falsche Freunde sind bei jedem Sprachenpaar verschieden.
- Neologismen: Neologismen sind neue Termini für neue Konzepte. Dies können neu gebildete Wörter sein, oder bestehende Wörter mit neuen Bedeutungen. In beiden Fällen kann das Wort aus einer anderen Sprache stammen oder entliehen werden. Dies sind die sogenannten Lehnwörter. Des Weiteren werden neue Wörter manchmal durch die Komposition von bereits bestehenden Wörtern gebildet. Die meisten Neologismen entstehen in englischen Quellentexten und stellen den medizinischen Übersetzer vor zwei Herausforderungen. Auf der einen Seite muss der

Übersetzer verstehen, was die Bedeutung des Neologismus in der Quellensprache ist, und auf der anderen Seite muss er ein Äquivalent in der Zielsprache finden. Durch die Geschwindigkeit der heutigen medizinischen Kommunikation, durch das Entstehen vieler neuer Termini und das Fehlen von geeigneten Äquivalenten für diese neuen Fachbegriffe, müssen Übersetzer oft selbst Neologismen bilden.

- Sogar die Nomenklaturen sind dem Wandel unterworfen. Das ist nicht sehr überraschend, da manche Sachen, zum Beispiel Bakterien oder Medikamente, neue Bezeichnungen bekommen.

Terminologische Variation stellt für den medizinischen Übersetzer eine Schwierigkeit dar, und zwar sowohl beim Verstehen der Termini des Quellentexts als auch bei der Bildung oder Benennung dieser Fachbegriffe im Zieltext. Der Übersetzer muss hier mit Umsicht vorgehen, aber zugleich auch kreativ verfahren. Er muss einer möglichen Asymmetrie und Abweichung zwischen den beiden Sprachen Rechnung tragen und zudem die Fähigkeit besitzen, für Neologismen einen geeigneten Fachbegriff in der Zielsprache zu bilden.

Der Umgang mit dem medizinischen Sprachgebrauch

Eines der umfangreichsten Nachschlagewerke für das Übersetzen medizinischer Texte ist das Buch *medical translation step by step* von Resurrecció und Davies (2007). Beide Autoren sind in der Übersetzungspraxis berufstätig und geben Übersetzungsunterricht an spanischen Universitäten. Das bemerkt man auch an der Herangehensweise des Buchs: es ist didaktisch und stellt das Lernen und die Lernsituation in den Mittelpunkt. Das Buch geht vom beginnenden Übersetzer aus und enthält auch zahllose Aufträge und Übungen, so dass man Kenntnisse und Erfahrungen im Übersetzen gewinnen kann. Doch dieses Buch ist auch für die vorliegende Forschungsarbeit von Bedeutung, weil Tipps für das Übersetzen von medizinischen Texten gegeben werden: von Strategien für den Umgang mit einem schwierigen Quellentext bis hin zu möglichen Übersetzungsproblemen, die medizinischen Übersetzern bei ihrer Arbeit begegnen können.

Medizinische Texte haben ihren ganz eigenen Sprachgebrauch, eine Fachsprache, manchmal sogar einen Jargon. Für den Laien ist dieser Sprachgebrauch zwischen Medizinern oft schwer zu verstehen und weil jeden Tag wieder neue Termini entstehen, ist es nicht nur für den unerfahrenen Übersetzer eine schwierige Aufgabe auf dem neuesten Stand der Kenntnisse bzgl. der Termini zu bleiben, auch der erfahrene Übersetzer wird sein Bestes tun müssen in Sachen Fachgebiet und Fachsprache auf der Höhe zu bleiben. Es ist auch von großem Belang, einen medizinischen Text gut zu lesen, wenn man eine korrekte Version in der Zielsprache schreiben möchte. Resurrecció und Davies (2007) geben auf dem Gebiet des Lesens einige Empfehlungen für einen guten medizinischen Übersetzer. Ein Fehler den viele Übersetzungsanfänger machen ist, dass sie nicht zunächst den ganzen Text lesen, sondern sofort mit dem Übersetzen beginnen. Dies schadet einerseits oft dem Stil und dem Zielsprachgebrauch, aber es kann andererseits auch dazu führen, dass der Übersetzer den Kern des Textes nicht versteht oder falsch einschätzt (Resurrecció en Davies, 2007). Daher ist es auch wichtig, dass der medizinische Übersetzer gut begreifend lesen kann, selbst Bedeutungen formulieren kann und selbst seine eigene Interpretation kontrollieren kann. Effizient lesen bedeutet laut Resurrecció und Davies (2007), dass der medizinische Übersetzer den Text so gut liest, dass er selbst eine Hypothese formulieren kann. Es ist wichtig, dass man nicht gleich nach dem Wörterbuch greift, wenn man auf einen unbekannten Fachausdruck stößt. Außerdem soll ein Übersetzer die gelesenen Informationen filtrieren und entscheiden ob sie zu der zuvor gebildeten Hypothese passen oder nicht. Ein guter Leser sollte selbst vorhersagen können, was dazu im Text steht, für sich selbst eine Liste mit diesen Vorhersagen anlegen und diese dann später bestätigen oder anpassen. Wenn sich tatsächlich herausstellt, dass die Vorhersagen nicht bestätigt wurden, werden gute Leser sich selbst kontrollieren und dafür sorgen, dass das, was sie lesen sich auch auf etwas bezieht (Resurrecció & Davies, 2007).

Resurrecció und Davies (2007) zeigen, dass das Verstehen eines Texts beim medizinischen Übersetzen oft einen nicht-linearer komplexen Prozess darstellt. Sie geben einige Tipps für den (anfangenden) Übersetzer für das Lesen und Verstehen eines medizinischen Textes. Erst wenn der Übersetzer genügend Wissen über das Thema besitzt, wird er nämlich Satz für Satz den Text in die Zielsprache umsetzen können. Wenn sein Wissen nicht ausreicht, wird die Arbeitsmethode eher zirkulär sein und integriert werden mit Makro- und Mikroelementen. Weil es ziemlich abstrakt ist, haben sie ein 3-Stufen-Schema

formuliert als Ansatz zum Verstehen und Interpretieren des medizinischen Fachtextes (Resurrecció & Davies, 2007):

Den Kern des Textes erfassen
↓
Konzentrieren auf individuelle Items
↓
Gebrauch von Fix-up-Strategien

Der Kern des Textes:

Es ist während des Lesens des Quellentextes wichtig dafür zu sorgen, dass die Lesegeschwindigkeit nicht immer gleich schnell ist, weil nicht alle Informationen im Text gleich relevant sind. Manche Items sind wichtiger für die Erfassung des Textthemas, während andere von marginalem Belang oder geringerer Bedeutung sind. Außerdem kann es auch sein, dass dem Leser bestimmte Items im Text bereits bekannt sind, während andere Items eben ganz neu für ihn sind. Es gibt verschiedene Arten von Lesegeschwindigkeit und Lesemethoden, wie Scannen, Durchblättern, schnelles Lesen oder studierendes Lesen. Der Übersetzer, und hier also der Leser, wird seine Lesegeschwindigkeit und –methode am Textstück festmachen und nach seinen Kenntnissen darüber richten (Resurrecció & Davies, 2007).

Konzentrieren auf individuelle Items:

Resurrecció und Davies (2007) zeigen hier, dass es für den medizinischen Übersetzer nützlich sein kann, die griechische und lateinische Etymologie des medizinischen Stamms, Suffixes und Präfixes auswendig zu lernen. Zum Beispiel ein Präfix wie *hypo-*, der Stamm *dermis*, oder das Suffix *–ectomy*. Es kann beim Übersetzen viel Zeit sparen. Laut Resurrecció und Davies (2007) ist der Quellentext nur die Spitze des Eisbergs: der größte Teil der Informationen liegt außer Sichtweite und muss von den sichtbaren Elementen an der Oberfläche, von dem umliegenden Text, von dem Kontext und von den Hintergrundinformationen im Gedächtnis des Übersetzers abgeleitet werden.

Anwendung von Fix-up-Strategien:

Resurrecció und Davies (2007) sind der Meinung, dass das Kontrollieren und Monitoren des eigenen Textverständnisses einen essentiellen Teil des begreifenden Lesens darstellt. Sie geben einige Strategien von Herrel und Jordan vor (2002, zitiert wie bei Resurrecció und Davies, 2007), die dabei helfen können die Absicht des Textes zu entdecken:

- Das Problem ignorieren und weiter lesen in der Hoffnung, dass der Text noch eine Erklärung geben wird für das, was im Moment nicht verstanden wird;
- Zeitliches Zurückstellen eines Urteils und weiter lesen mit der Erwartung, dass der Zusammenhang weiter unten im Text deutlicher wird. Dies unterscheidet sich leicht von oben genannter Strategie, weil es sich hier um gegenseitige Zusammenhänge, die nicht verstanden werden, handelt, während die oben genannte Strategie gerichtet ist auf das nicht Verstehen eines Terminus oder Satzes;
- Das Bilden einer vorläufigen Hypothese basiert auf Informationen aus dem Text und während des Weiterlesens werden diese bestätigt oder verändert;
- Stoppen und nachdenken über die Absicht des gelesenen Stoffs und dann von neuem lesen und dafür sorgen, dass es im Ganzen passt;
- Hilfsmittel einsetzen wie Wörterbücher, Nachschlagewerke und Personen mit relevanten Kenntnissen.

Didaktische Theorie über Übersetzungsprobleme

Wie bereits erwähnt, behandeln Resurrecció und Davies (2007) die möglichen Übersetzungsprobleme aus der Übersetzungspraxis. Bevor diese Diplomarbeit sich auf die Übersetzungsprobleme aus der Praxis richtet (siehe: Theorie im Feld), ist es nützlich zu besprechen welche Übersetzungsprobleme erwartet werden können und wie man damit umgehen kann.

Resurrecció und Davies (2007) sind der Meinung, dass die Fähigkeit Übersetzungsprobleme zu entdecken und zu lösen im Mittelpunkt der professionellen Übersetzungspraxis stehen sollte. Sie meinen, dass Ambiguität, Metaphern und Äußerungen

von kultureller Perzeption die schwierigsten Probleme für einen medizinischen Übersetzer darstellen.

Sie (Resurrecció & Davies, 2007) glauben, dass sich das Übersetzen darum dreht logisch nachzudenken und den Text zu verstehen, bevor man mit dem Übersetzen selbst anfängt. Eines der größten Hindernisse für beginnende medizinische Übersetzer ist, dass sie Übersetzungsprobleme im Text leicht übersehen, während ein fortgeschrittener Übersetzer diese Probleme auf einen Blick erkennen kann. Um Übersetzungsprobleme zu lokalisieren, ist es wichtig sich klar zu machen, dass nicht alles so ist, wie es zunächst zu sein scheint. Außerdem soll der medizinische Übersetzer dafür sorgen, dass er an seinen Fertigkeiten auf dem Gebiet des Bemerkens/Entdeckens, Beschließens und der Selbstkontrolle arbeitet (Resurrecció & Davies, 2007). Beim Bemerken/Entdecken geht es vor allem um das Wahrnehmen, Beobachten und das aufmerksame Betrachten individueller Items. Eine Wahl zu treffen umfasst nicht nur den ganzen Prozess des Treffens von Mikro- und Makroentscheidungen, das Betreiben von Brainstorming und die Entscheidung für die Anwendung bestimmter Strategien und Prozeduren, sondern auch gerade die Rechtfertigung und Bestätigung von bereits getroffenen Entscheidungen. Das Letztgenannte hängt wiederum zusammen mit dem Maß an Selbstkontrolle des Übersetzers, denn ohne einen kritischen Blick auf die eigenen Entscheidungen, kann man nicht bestimmen, ob es eine gute Vorgehensweise war, oder ob man vielleicht einer anderen Strategie hätte folgen sollen (Resurrecció & Davies, 2007).

Resurrecció und Davies (2007) definieren ein Übersetzungsproblem als einen (verbalen oder nonverbalen) Teil des Texts, der auf der Mikroebene in einem Teil des Texts vorkommen kann oder auf der Makroebene im Text als Ganzes, und der den Übersetzer dazu zwingt einzugreifen. Der Übersetzer soll dann eine gut erwägte Entscheidung treffen, welche Übersetzungsstrategie, -methode oder –lösung er anwenden will. Eine Übersetzungsstrategie koppelt das Ziel des Übersetzungsauftrags laut Resurrecció und Davies (2007) mit den erforderten Methoden, so dass diese Zielsetzungen in einem bestimmten Übersetzungskontext mit Hilfe einer Gruppe zusammenhängender Entscheidungen erreicht werden können. Als Beispiele geben sie (Resurrecció & Davies, 2007) hier: parallel oder logisch denken, Hilfsmittel, ordnen, selektieren, spielen mit Wörtern, sich wenden an semantische Felder und Schemata, publizierte Übersetzungen ansehen. Übersetzungsmethoden sind eine Reihe spezifischer Techniken, um den

Quellentext in einer akzeptablen Weise erneut in der Zielsprache auszudrücken. Resurrecció und Davies (2007) führen die folgenden Beispiele an: Explikation, Fußnoten, kulturelle Anpassungen, Paraphrasen, Substitutionen, Auslassungen, Zufügungen. Kennzeichnend für einen Profi ist, dass er die Übersetzungslösung in Übereinstimmung mit dem Kontext und unter Berücksichtigung von Text, Genre, Diskurs, Funktion und Ziel verantworten kann.

Resurrecció und Davies (2007) schreiben, dass Übersetzungsprobleme in drei Stadien des Übersetzungsprozesses auftreten können: Beim Lesen des Quellentextes, beim Umsetzen des Textes und beim Schreiben des Zieltextes. Jedes Stadium braucht eigene Lösungen für die bemerkten Übersetzungsprobleme. Weiter erklären sie (Resurrecció & Davies, 2007) noch, dass Übersetzungsprobleme sich je nach Übersetzer unterscheiden können. Die individuelle Perzeption von Übersetzungsproblemen kann sich auf Grund des Übersetzungsstils, der Übersetzungsausbildung und auch des persönlichen und professionellen Hintergrunds des Übersetzers unterscheiden.

Eines der größten Probleme für medizinische Übersetzer sind Resurrecció und Davies (2007) zufolge die Metaphern, da diese in medizinischen Texten häufig vorkommen und für Unklarheit sorgen können. Metaphern bringen das unterliegende konzeptuelle System zutage und sorgen dafür, dass der Leser die Konstruktion visualisieren und verstehen kann. Der Unterschied zwischen der denotativen und konnotativen Bedeutung ist bei medizinischen Metaphern wichtig. Bei Denotation handelt es sich um die festgeschriebene Bedeutung eines Wortes, wohingegen es sich bei Konnotation um die Assoziation oder den Gefühlswert des Wortes handelt. Laut Resurrecció und Davies (2007) liegt die Herausforderung eines medizinischen Übersetzers in der Entscheidung, ob die denotative und konnotative Bedeutung eines Wortes sowohl für das Quellen- als auch für das Zielpublikum gleich ist, oder in der Feststellung, wenn es kein vollständiges Zielsprachenäquivalent gibt, ob ein bestimmtes Übersetzungsverfahren geeignet ist. Verschiedene Stadien von Übereinstimmung nach Resurrecció und Davies (2007) sind:

- Totale Übereinstimmung: gleiche Bedeutung;
- Partielle Übereinstimmung: gleiche Bedeutung, aber eine unterschiedliche lexikalische oder syntaktische Konstruktion;

- Partielle Übereinstimmung: gleiche Bedeutung, aber unterschiedliche kulturelle Beziehungen → Metaphern, idiomatische Redewendungen und kulturelle Beziehungen;
- Partielle Übereinstimmung: nicht alle Bedeutungen des Ausdrucks können übersetzt werden → Polysemie;
- Falsche Freunde: lexikalische oder phonetische Übereinstimmung, aber eine unterschiedliche Bedeutung;
- Keine Übereinstimmung.

Viele medizinische Metaphern haben mit Krieg, Sport, Farben, Frühling, Tieren, Computers, Essen oder Jagen zu tun. Auch die tägliche Sprache wird andererseits durch medizinische Termini beeinflusst. Beispiele:

- Krieg führen gegen Krebs
- Die Batterien sind leer
- Man fühlt sich wie auf Felgen
- Einschlafen

- Sluipschutter ((hersen)tumor)
- Bodyguard (anesthesist)
- Vechten tegen kanker
- Tijdbom (aneurysma)
- Fietsenrek

Viele Spezialtexte wie Forschungsberichte und Artikel sind international standardisiert worden, aber es bleiben noch viel mehr medizinische Texte, in denen kulturelle Elemente eine große Rolle spielen. Resurrecció und Davies (2007) führen folgende Beispiele an:

- Systeme für Gewicht und Quantum;
- Verweisungen auf das medizinische System;
- Soziale Normen bezüglich des Umgangs mit ethnischen Gruppen, Behinderten, Geschlecht usw.;

- Umfang von Formalität, Tenor;
- Elemente des Volkswissens;
- Umfang von Demokratisierung des medizinischen Wissens;
- Unterschiede im Umgang zwischen Patienten – Medizinern;
- Durchschnittliche medizinische Bildung der Einwohner;
- Status und Prestige bestimmter medizinischer Traditionen;
- Unterschiede in Basisbegriffen bezüglich Sinnesorganen (warm, kalt usw.)

Theorie im Feld

Neben dem theoretischen und didaktischen Ansatz des Übersetzens medizinischer Texte gibt es auch medizinische Übersetzer aus der Praxis, die ihre Erfahrungen mit anderen medizinischen Übersetzern teilen möchten. Diese theoretischen Texte können sich ebenfalls als sehr nützlich erweisen, da die Autoren die Probleme und Stolperfallen aus der Praxis beschreiben, darauf hinweisen auf was die Übersetzer achten sollten und meistens auch einige Lösungen oder Hinweise geben.

Ein guter Text über Übersetzungsprobleme, denen medizinische Übersetzer begegnen können, ist von Stahl (1992). Es handelt sich hierbei zwar um einen kurzen Text, aber dieser bespricht einleuchtend und adäquat die am häufigsten auftretenden Probleme der medizinischen Übersetzer. Stahl (1992) fängt schon mit einer kühnen Aussage an: ‚Medical Translation is the most complex of arts'. Als wichtigen Grund führt sie (Stahl, 1992) an, dass ein medizinischer Übersetzer nicht ohne weiteres ein Wörterbuch verwenden kann: Diese sind nicht immer auf dem neuesten Stand und wenn sie es sind, kann es sein, dass ein Begriff in der Zielsprache zwar korrekt ist, aber von den Medizinern im Zielsprachenland nicht verwendet wird. Daneben setzt sie (Stahl, 1992) das medizinische Übersetzen in Beziehung zum Übersetzen biblischer Texte, wobei ein Satz oder eine Redewendung viele verschiedene Formen annehmen kann und das ist Stahl (1992) zufolge auch der Fall bei medizinischen Texten.

Des Weiteren gibt es fortwährend viele Veränderungen in der medizinischen Welt und der Übersetzer hat dafür Sorge zu tragen, dass er immer auf dem neuesten Stand der Dinge bleibt. Jährlich entstehen tausende neuer medizinischer Fachbegriffe, z.B. weil neue Techniken oder Materialien beschrieben werden müssen, oder als Ergebnis einer Neuklassifizierung von Krankheiten oder der Neubenennung von Viren (Stahl, 1992).

Auch internationale Grenzen können für Probleme sorgen, wenn in manchen Teilen der Welt alte Termini durch neue ersetzt werden, während im Rest der Welt der alte Begriff bestehen bleibt. Stahl (1992) betont, dass es für den Übersetzer wichtig ist immer auf dem neuesten Stand zu bleiben und dass man sich dieser Unterschiede bewusst sein muss. Für eine gute Übersetzung ist es wichtig, dass der Übersetzer diese neuen Fachbegriffe kontinuierlich seiner computerisierten Datenbank hinzufügt. Dies impliziert auch, dass Stahl

(1992) davon ausgeht, dass ein medizinischer Übersetzer eine eigene Begriffsdatenbank medizinischer Termini anlegen sollte und diese auch während des Übersetzens verwenden sollte.

Stahl (1992) beschreibt ein Projekt aus dem Jahre 1984 vom *Medical Research Council of Canada* in Zusammenarbeit mit dem Terminologie- und Dokumentationszweig des Staats und sie haben schon damals erkannt, dass es ein großes Terminologie- und Übersetzungsproblem gab: ‚Current deficiencies in health science terminology have had certain untoward effects on health science and health care… In an era of exchange, these deficiencies are likely to result in even greater communication problems in the future.' (Stahl, 1992). Dies zeigt, dass die Probleme der medizinischen Übersetzer auch Probleme in der Kommunikation zwischen den Medizinern bewirken können und da es im medizinischen Bereich um Menschenleben geht, stellt dies eine missliche Lage dar. Der medizinische Übersetzer sollte sich daher auch seiner Verantwortung bewusst sein und doppelt nachprüfen ob er die Termini und Satzkonstruktionen korrekt übersetzt hat.

Des Weiteren behandelt Stahl (1992) noch die Wichtigkeit und Zunahme des Computergebrauchs. Obwohl sie meint, dass Computer beim Schreiben einer besseren Übersetzung helfen können, zum Beispiel mit Hilfe von Begriffsdatenbanken oder standardisierten Sätzen, ist sie der Meinung, dass Computer die menschlichen Übersetzer niemals ganz ersetzen werden können, weil sie eben nicht die subtilen Unterschiede bemerken, die gerade in medizinischen Texten so wichtig sein können. Sie beendet ihren Beitrag damit, dass es wichtig sei, dass das medizinische Übersetzen präzise und genau erfolgt (Stahl, 1992).

Morioka (2000) fängt an mit einer fehlerhaften Übersetzung eines medizinischen Fachbegriffs aus dem Deutschen in das Englische: Pilzinfektionen < *mushroom poisoning*, statt *fungal infection*. Hiermit illustriert er sofort ein wichtiges Übersetzungsproblem, nämlich die falschen Freunde. Er (Morioka, 2000) zeigt an, dass diese falschen Freunde meistens kein Problem sind, wenn man aufmerksam ist und sich in einem guten *Workflow* befindet, aber wenn man unkonzentriert ist, oder zu wenig Zeit hat, können sich hier schnell Fehler einschleichen.

Morioka (2000) übersetzt aus dem Französischen, Deutschen und Italienischen ins Englische und gibt als Antwort auf die Frage aus welcher Sprache er am liebsten übersetzt:

‚The honest answer is it does not matter, it's the quality of the writing that counts.' Danach merkt er auch an, dass viele Quellentexte miserabel geschrieben sind, aber dass vom Übersetzer trotzdem erwartet wird, dass ein anständiger und korrekter Zieltext abgeliefert wird.

Ein anderes Problem, dass er (Morioka, 2000) während des Übersetzens wahrnimmt, ist der häufige Gebrauch von Abkürzungen. Diese stellen eine Schwierigkeit dar, weil im Text oder sogar in einem guten medizinischen Wörterbuch nicht immer die Bedeutung der Abkürzung steht. Er merkt an, dass für das Italienische oder das Französische das Umdrehen der Abkürzung meistens erfolgreich ist, aber die deutschen Abkürzungen bereiten ihm oft Kopfzerbrechen. Daher hat er im Laufe der Jahre eine Liste mit Abkürzungen angelegt.

Abschließend führt er (Morioka, 2000) noch an, dass manche Kunden Quellentexte mit einer Menge Tabellen liefern, in denen viele Items wiederholt vorkommen und sie nur einmal für die Übersetzung eines solches Begriffes zahlen möchten. Sie vergessen dabei aber, dass diese Tabellen auch kopiert und kontrolliert werden müssen und danach müssen die kleinen Unterschiede noch angepasst werden. Er vergleicht es mit dem Auftrag Mozart ein Concerto komponieren zu lassen und ihn nur für die acht Noten zu zahlen (Morioka, 2000).

Morioka endet mit einer italienischen Redensart: ‚Traduttore, traditore' und das heißt: der Übersetzer ist ein Verräter. Das wiederspiegelt eine fast natürliche Angst für den Übersetzer und seinen Zieltext. Der Übersetzer muss diese Angst zu nehmen wissen und die Texte so gut und adäquat wie möglich übersetzen ohne dabei zu schludern. Das gilt auch besonders für medizinische Texte, weil es hierbei um die Gesundheit oder die Leben von Menschen geht.

Der Text von Ludvigsson von 2009 ist mit den zwei obenstehenden Texten von Stahl (1992) und Morioka (2000) verglichen eher ein fachliterarischer wissenschaftlicher Text, aber auch er beschreibt Probleme, die ihm beim Übersetzen eines medizinischen Textes begegnet sind. Viele dieser Probleme werden nicht nur für das Übersetzen eines medizinischen Textbuches gelten, sondern gerade auch für das Übersetzen anderer medizinischer Texte.

Ludvigsson (2009) schreibt, dass jährlich hunderte medizinischer Textbücher auf den Markt gebracht werden, aber fast keines davon durch das Übersetzen medizinischer

Textbücher. Er glaubt, dass gerade medizinische Textbücher sich für die Übersetzung eignen, weil der menschliche Körper in jedem Land gleich ist. Laut Ludvigsson (2009) ist der schwierigste Teil beim Übersetzen eines medizinischen Textbuches, eine Verwechslung von Wörtern mit derselben Form zu vermeiden. Ludvigsson (2009) schreibt, dass ein Übersetzer berücksichtigen muss, dass ausländische und besonders englische Termini in die Zielsprache übernommen wurden, dann aber oft mit einer etwas anderen Bedeutung. Das stimmt so ziemlich überein mit den falschen Freunden, die auch Morioka (2000) beschrieben hat. In medizinischen Texten kann dieser kleine Bedeutungsunterschied einen großen Unterschied für Patienten oder Mediziner ausmachen.

Ein anderes Problem auf das Ludvigsson (2009) hinweist ist, dass der Index oft nicht wörtlich übersetzt werden kann. Der Übersetzer wird hier entscheiden müssen, ob der neue Index dem alten bzgl. Länge und Inhalt ähneln soll, oder ob die neuen Begriffe hinzugefügt werden sollen und dazu der Index erweitert werden soll. Ludvigsson (2009) zufolge kennen die meisten Übersetzer die medizinischen Fachbegriffe und den medizinischen Fachjargon in ihrer eigenen Sprache. Diese sollen in den Index übernommen werden und so einen optimalen Gebrauch ermöglichen.

Des Weiteren enthalten medizinische Textbücher viele Querverweise zu anderen Kapiteln oder Seiten und es ist wichtig, dass der Übersetzer darauf achtet diese Verweise in der Zielsprache richtig zu machen und sie nicht ohne weiteres zu übernehmen, denn im Zieltext kann der Satz oder das Wort, auf den/ das verwiesen wird, auf einer anderen Seite stehen (Ludvigsson, 2009).

Dann erklärt er (Ludvigsson, 2009), dass ein erfahrener medizinischer Übersetzer manchmal Fehler im Quellentext entdeckt. Der Übersetzer sollte diese Fehler korrigieren und vielleicht sogar den Quellenautor darüber informieren welche Fehler er entdeckt hat.

In einem Rahmen gibt (Ludvigsson, 2009) es eine Liste mit medizinischen Unterschieden zwischen Ländern, die im Zieltext möglicherweise angepasst werden müssen. Diese Liste wurde hier übernommen, weil sie einige gute Beispiele für Dinge liefert, auf die ein medizinischer Übersetzer achten sollte, worüber er sich informieren sollte, wie z.B. die Situation im Land und in der Kultur der Zielsprache ist und auch wie sich diese zu der Situation im Land der Quellensprache verhält. Es sind Dinge, an die man auf den ersten Blick nicht denken würde; Dinge die auch für den Übersetzungsanfänger besonders nützlich sein können:

- Nationales Vakzinationsprogramm;
- Screening für Krankheiten und Hörprobleme bei Neugeborenen;
- Prävalenz von Teenagerschwangerschaften und der Gebrauch von Verhütungsmitteln;
- Prävalenz von bestimmten Krankheiten, wie Zöliakie, HIV, Helicobacter pylori und Thalassämie;
- Prävalenz von Selbstmord;
- Prävalenz von anderen Gefahren für die Gesundheit wie Drogenabusus, Rauchen und Verkehrsunfälle;
- Gebrauch von medizinischen Geräten und Hilfsmitteln, einschließlich Cochleaimplantaten;
- Gebrauch von (verschiedenen) Antibiotika bei infektiösen Krankheiten;
- Langfristiger Gebrauch von Inhalation von Steroiden bei Asthma;
- Referenzwerte in Laboratorien;
- Verfügbare Labortests, einschließlich PCR;
- Unterstützung von der Gesellschaft für Problemkinder;
- Gebrauch von Akronymen und Abkürzungen.
- Die Weise worauf Patienten untersucht werden, hierfür können in verschiedenen Ländern verschiedene Maßstäbe benutzt werden;
- Prognose von schweren Krankheiten wie Krebs und Asphyxie bei Neugeborenen.

Dann gibt es auch noch kulturelle und gesellschaftliche Aspekte, auf die der Übersetzer (Ludvigsson, 2009) stoßen kann, und Ludvigsson deutet an, dass es wichtig sei diese mit dem Verlag zu besprechen. So beschreibt er als Beispiel, dass ein irischer Übersetzer sehr wohl schreiben kann, dass Schlangenbisse bei Kindern nicht oft vorkommen, während in einer Übersetzung für ein anderes Gebiet gerade erwähnt werden muss, dass Schlangenbisse bei Kindern häufig auftreten. Das hat alles zu tun mit den Umständen und der Kultur im Zielsprachenland.

Es kann auch sein, dass sich Behandlung und Medizinkultur in verschiedenen Kulturen und Ländern unterscheiden. So kann es sein, dass in Ländern, in denen es wegen des Glaubens nicht gestattet ist eine Koloskopie zu machen, diese dort vermieden wird.

Außerdem kann es auch noch sein, dass die Finanzen für medizinische Kosten anders geregelt sind und auch das kann sich auf das Angebot bestimmter Behandlungen oder Untersuchungen auswirken. Der Übersetzer wird all diese Dinge berücksichtigen müssen und sie nicht ohne weiteres aus dem Quellentext und damit aus der Quellenkultur übernehmen können (Ludvigsson, 2009).

Dann beschreibt Ludvigsson (2009), dass das Übersetzen medizinischer Texte sehr zeitaufwändig ist. Viele Wörter sind lange und verwickelt, viele Informationen bestehen aus Schemata und Illustrationen mit kurzen Unterschriften. Die Hälfte der Gesamtzeit für das Übersetzen des Textbuchs bestand aus Nachforschungen und der Rest der Zeit bestand aus Fahnen lesen, einen Index in der Zielsprache schreiben und QA.

Trotz dieser sprachlichen Probleme ist Ludvigsson (2009) interessanterweise der Meinung, dass die Übersetzung eines solchen spezifischen Fachtexts am besten von einem Experten aus dem Feld angefertigt werden sollte, also nicht von einem professionellen Übersetzer. Er glaubt, dass ein Experte viel mehr Wissen über das Thema hat und auch die Situation der medizinischen Welt im Allgemeinen und die Situation im medizinischen Feld in der Kultur und dem Land der Zielsprache kennt. Zudem findet er (Ludvigsson, 2009), dass das Übersetzen medizinischen Jargons bzw. medizinischer Fachsprache die Sache von jemandem mit Expertise in diesem Feld sein sollte. Er räumt aber ein, dass es gut sei, wenn man einen zweisprachigen Korrektor die fertige Übersetzung kontrollieren lässt.

Didaktische Theorie vs. Theorie im Feld

Es fällt auf, dass viele Übersetzungsprobleme die Resurrecció und Davies (2007) in ihrem didaktischen Text beschreiben auch von den Autoren der Texte aus der Praxis benannt werden. Sowohl Stahl (1992) als auch Morioka (2000) und Ludvigsson (2009) sind der Meinung, dass einer der schwierigsten Aspekte des Übersetzens die sich schnell ändernde medizinische Terminologie ist, die nicht konsequent ist, je nach Sprache oder Kultur sehr unterschiedlich sein kann und immer wieder durch neue Termini ergänzt wird. Dies ist genau das, was auch Resurrecció und Davies (2007) ausführlich beschrieben haben.

So behandeln sowohl Resurrecció und Davies (2007) als auch Morioka (2000) explizit das Übersetzungsproblem der falschen Freunde und auch Ludvigsson (2009) schreibt, dass

der Übersetzer Rücksicht darauf nehmen sollte, dass ausländische Fachbegriffe in die Zielsprache übernommen worden sein können, aber unter einer anderen Bedeutung.

Dann erwähnen sowohl Morioka (2000) als auch Resurrecció und Davies (2007), dass in medizinischen Texten viele Abkürzungen enthalten sind, dass diese aber nicht immer leicht zu übersetzen sind und dass sie manchmal auch noch mehrere Bedeutungen in den unterschiedlichen Sprachen haben können.

Zudem schreiben sowohl Resurrecció und Davies (2007) als auch die anderen drei Autoren (Ludvigsson, 2009; Morioka, 2000; Stahl, 1992), dass es wichtig ist, dass der Übersetzer auf dem neuesten Stand ist und bleibt, was die Gewohnheiten und Bräuche in der Kultur sowohl des Quellen- als auch des Zielsprachenlandes betrifft. Ein Text kann nicht immer wörtlich übersetzt werden und der Übersetzer muss den richtigen Fachbegriff, die richtige Benennung oder zum Beispiel den richtigen Markennamen finden.

Des Weiteren führen sie alle an, dass das Übersetzen medizinischer Texte nicht einfach ist und dass der Übersetzer auf viele Dinge achten muss, weil ein Fehler schnell gemacht ist und für Fehlkommunikation oder Schlimmeres sorgen kann. Der Übersetzer darf es also nicht auf die leichte Schulter nehmen und muss dafür sorgen, dass er immer auf dem neuesten Stand der Dinge ist und bleibt. Er muss so lange nachforschen, bis er die richtige Übersetzung gefunden hat.

Die Übersetzungspraxis

Übersetzungsauftrag und Übersetzungsanalyse

Anamnesen

Übersetzungsauftrag

Übersetze diese zwei Texte ins Niederländische, so dass sie mit Anamnesen die schon in niederländischen Praxen verwendet werden, im Rahmen eines Austauschs zwischen niederländischen und deutschen Medizinstudenten verglichen werden können. Es ist die Absicht der Studenten aus beiden Ländern, sich miteinander an einen Tisch zu setzen, so dass sie die beiden Anamnesen vergleichen können. Um Übersetzungsproblemen hinsichtlich des Inhaltsverständnisses vorzubeugen, werden sie in der Zielsprache angeboten.

Übersetzungsrelevante Textanalyse

Dieser Text gehört zu der Gattung der medizinischen Texte, genauer gesagt handelt es sich um eine Anamnese, einen Fragebogen, den Ärzte, Mediziner oder Assistenten den Patienten vorlegen können, mit Fragen zu der (medizinischen) Vorgeschichte und den aktuellen Umständen der Beschwerden. Die Anamnese kann auf ein Krankheitsbild zugespitzt sein, oder eben sehr allgemein gehalten sein, zum Beispiel wenn jemand zu einem neuen Arzt geht. Meistens wird zuerst nach den Personalien gefragt, wie Adresse, Alter, Geburtsort. Danach gibt es eine allgemeinere Frageliste zur Gesundheitsgeschichte der Patienten, wie z.B. frühere Krankheiten oder Allergien. Bei einer spezifischen Anamnese werden dann Fragen über das aktuelle Krankheitsbild, die dazugehörigen Beschwerden und deren Dauer gestellt. Wenn der Arzt dies wünscht, kann man hierauf dann näher eingehen.

In diesem Fall ist der Quellentext an Medizinstudenten gerichtet und die Kenntnis der Basisbegriffe einer Anamnese kann vorausgesetzt werden. Die medizinischen Fachbegriffe brauchen nicht vereinfacht zu werden und falls die Studenten einen Begriff nicht verstehen, kann erwartet werden, dass sie diesen im Rahmen ihres Studiums nachschlagen werden.

Ästhetik versus Funktion?

Übersetzungsauftrag

Übersetze diesen Text für einen Fortbildungskurs für Zahnärzte. Der Quellentext wird den deutschen Richtlinien des BZÄK-DGZMK gerecht und diese stimmen mit den Richtlinien für niederländische Kurse für die Weiterbildung von Zahnärzten überein, so dass der Text vollkommen übernommen werden kann. Übersetze auch die persönlichen Informationen des Autors und die Liste mit den verwendeten Materialien.

Die Druckspalten des Textes brauchen nicht übernommen zu werden, d.h. der Zieltext soll ganz untereinander stehen. Die Abbildungen und Unterschriften, die Absätze, Textblöcke und Überschriften müssen aber übernommen werden.

Übersetzungsrelevante Textanalyse

Es ist klar, dass es sich hierbei um einen fachsprachlichen Text handelt, der unter die medizinischen Texte und die Subkategorie der zahnmedizinischen Texte fällt.

Weil es das Ziel ist, den Zieltext für die Weiterbildung zu verwenden, kann man das Lesepublikum als Experten betrachten. Fortbildungen gibt es für Menschen mit den nötigen Vorkenntnissen und Diplomen in ihrem Fachgebiet, im Gegensatz zur Ausbildung von Anfängern. Dieser Text enthält sehr viele fachsprachliche Wörter und Jargons, ein Laie wird diesen Text nicht ohne weiteres verstehen können. Der Fachjargon und –sprachgebrauch kann ins Niederländische übernommen werden, aber man sollte dabei schon dafür sorgen, dass dieser der niederländischen Kultur und den niederländischen Bräuchen angepasst wird.

Der Autor ist ein Profi auf seinem Fachgebiet und bei verschiedenen Praxen und Universitäten tätig. Daher kann man davon ausgehen, dass sein Fachwissen ausreicht und dass die Handlungen und Prozeduren in seinem Artikel richtig sind.

Markennamen und –produkte können in der Übersetzung übernommen werden, weil der Text als Fallstudie auf Basis einer Patientenbehandlung geschrieben wurde und weil der Autor die Materialien und Produkte beschreibt, die er während dieser Behandlung verwendet hat. Viele Marken und Produkte sind international bekannt und auch in den Niederlanden erhältlich. Solche Dinge wie die verwendeten Instrumente oder das Benennen von Teilen des Mundes sollten selbstverständlich ins Niederländische übersetzt werden.

Die Übersetzungen

Anamnese 1

Anamnese

Anamnesegegevens	Tips voor het interview	Aanwijzingen voor de diagnose
	De anamnese moet in een zo aangenaam mogelijke sfeer afgenomen worden, zonder tijdsdruk of verstoringen. Daarbij moet oogcontact mogelijk, maar ook te vermijden zijn. Voordat er begonnen wordt met het inwinnen van informatie over de patiënt, kan men zich het beste eerst aan de patiënt voorstellen, zodat de patiënt weet aan wie eventueel persoonlijke gegevens prijsgegeven worden. Dit draagt bij aan een mindere geremdheid van de patiënt.	
Naam, achternaam, geboortedatum en soortgelijke gegevens.	Zijn meestal beschikbaar via het patiëntendossier.	
Actuele anamnese		
- huidige klachten	Zo mogelijk open vragen stellen.	
- tijdstip en duur van de klachten[1]	Hiervoor zijn doelgerichte, gesloten vragen[2] geschikt: wanneer, hoe lang, welke tussenpozen.	
- Localisatie	Waar, welke grootte; eventueel laten zien.	
- Kwaliteit van de symptomen	De patiënt moet de symptomen beschrijven. Wanneer dit moeilijk is voor de patiënt, hulp bieden via een reeks vragen[3]: is de pijn stekend, brandend, trekkend?	
- Intensiteit van de symptomen	Ook hier eerst laten beschrijven, eventueel met hulp, bijv. Ook een vergelijkingsschaal van 1 tot 10 of van gering tot onverdraaglijk.	
- Uitstraling		
- bijverschijnselen	Heeft u daarnaast nog klachten? Wanneer de patiënt aarzelt, eventueel voorbeelden geven. **Opgelet: in ieder geval geen suggestieve vragen stellen (dat geldt voor de gehele anamnese)**, aangezien de patiënten eerder de 'goden in het wit' zullen bevestigen als tegenspreken.	**Op algemene symptomen letten:** Koorts, vermoeidheid, slaapstoornissen, duizeligheid, dorst, gewichtsverandering. Belangrijk: **B-symptomen**[4]: vermoeidheid,

[1] Zeitliches Auftreten is hier moeilijk letterlijk te vertalen, maar het gaat erom wanneer de klachten zijn opgetreden en hoelang e.d.
[2] De W-vragen zijn o.a.: wie, wat, waar, waarom, wanneer en eigenlijk gaat het hier alleen om wanneer en in het Nederlands zijn de vragen als hoe lang, tussenpozen niet als W-vragen te betitelen aangezien ze niet met een W beginnen. Daarom heb ik dit er ook uitgelaten.
[3] Omschrijving gegeven voor Hilfestellung mit Katalogfragen, omdat dit niet letterlijk in goed Nederlands is te vertalen.

		nachtzweten, gewichtsverlies duiden op **maligne aandoening**.
- verlichting, verslechtering	Wat doet u om zich beter te voelen, wanneer wordt het slechter?	
Chronologische anamnese		
Soortgelijke aandoeningen	Bij een vermoeden suggesties geven.	
Ziekenhuisopnames / Operaties		
Ziektes tijdens de kinderjaren / jeugd		
Soortgelijke aandoeningen in de familie.	Hier daadwerkelijk naar soortgelijke aandoeningen vragen. De vraag doelt op en eventuele genetische aanleg. Een directe vraag naar het voorkomen van erfelijke ziektes in de familie heeft echter voor veel mensen een negatieve bijsmaak.	
Doodsoorzaak van de ouders		
Allergieën		
Onderhavige zng. Volksziektes: - Diabetes mellitus - Hypertonie Alsook beroertes of handicaps		
Medicijnen	Indien de patiënt hier niet opnoemen kann, de volgende keer laten meebrengen of laten opschrijven.	
Risicofactoren: - Roken - Alcohol - Drugs	Deze kritische vragen volgen na een verdachte diagnose. De reden waarom deze vraag gesteld wordt, moet aan de patiënt uitgelegd worden.	
Vegetatieve Anamnese		
- Eetgewoonten, dorst		Polydipsie = continue dorstgevoel, bijv. bij diabetes mellitus of minder vaak diabetes insipidus
- Stoelgang: hoeveelheid, kleur, consistentie, regelmatigheid, geur	*Opgelet. Hier, zoals ook bij alle andere vragen, zich niet tevreden stellen met algemene uitspraken als "normaal".*	
- Urine: hoeveelheid, kleur, geur, 's nachts		
- Grootte		Uit de grote en het gewicht kan het **BMI** berekend worden: stijging is niet per se aan overeten te wijten. Vaak gaat het om **oedemen**.
Gewicht: verlies, toename		Gewichtsverlies kan

[4] Ook in het Nederlands heten dit B-symptomen, zie bijv. http://www.roche.nl/portal/eipf/nl/netherlands_portal/roche.nl/lymfklierkanker.

- Gewicht: Verlust, Zunahme		terugleiden naar psychologische aandoeningen (anorexia nervosa) of wijzen op cachexie door een tumor.
- Slaapstoornissen: inslaap-, doorslaapstoornis - Hypersomnia		Psychose vastgesteld bij depressie, medicijnen, alcohol, nachtplassen
- Menstruatie: regelmatigheid, hevigheid		
	Op deze plek kan nog eenmaal een samenvatting van de kant van de arts plaatsvinden. Dat geeft de patiënt het gevoel dat de arts luistert en geïnteresseerd is en het geeft de arts de zekerheid dat de patiënt alles goed begrepen heeft.	
Familieanamnese	Deze wordt slechts in zoverre uitgevoerd, als het noodzakelijk is en de vertrouwensband het toelaat.	
- Burgerlijke staat		
- Kinderen		
- Ouders		
- Jeugd		
- Opleiding		
- Beroep: werktijden		
- Hobby / vereniging		
- Huisdieren		
- Thuissituatie		
- Financiële situatie		
- Reizen		
Sociale Anamnese	Zie familieanamnese	
- Huwelijksproblemen		
- Werkproblemen		
- Overbelasting		
- Overige crises		
Algemeen overzicht	Hier wordt de functie van het gehele orgaansysteem nogmaals door korte vragen grofweg geverifieerd.	
- Hoofd	Functioneren van oog en oor, reuk en smaak.	
- Keel	Keelpijn, slikproblemen, heesheid.	
- Thorax: hart Longen	Pijn op de borst Ademnood, benauwdheid	
- Abdomen: Maag Darmen Lever Gal	Buikpijn, winderigheid, brandend maagzuur, smaak van het eten van de vorige dag in de mond.	
- Benen: aderproblemen	Pijn bij lang staan, jeukende plekken	
- Armen	Spierpijn	

Anamnese 2

Naam van de patiënt:

Geboortedatum:

Behandelend arts: _____

Huisarts: _____

Hoofddiagnose[5]:

_____
_____
_____

Overige diagnosen:

_____
_____
_____
_____
_____
_____
_____
_____

ANAMNESE

Familie anamnese[6]:

_____
_____
_____
_____
_____
_____

[5] Ook in het Nederlands wordt dit een hoofddiagnose genoemd. Zie bijv. http://www.tijdschriftvoorpsychiatrie.nl/assets/articles/articles_1091pdf.pdf

[6] Ook Familienanamnese heeft in het Nederlands een letterlijk equivalent: familie anamnese. Zie bijv. http://www.erasmusmc.nl/47445/674532/2253326/ataxie

☐ Tuberculose
☐ Hypertonie
☐ Beroerte
☐ Hartinfarct
☐ Epilepsie
☐ Geestesziekten
☐ Kanker
☐ Diabetes

Eerdere anamnese:

_____
_____
_____
_____
_____
_____
_____
_____
_____

Huidige anamnese en klachten:

_____
_____
_____
_____
_____
_____
_____
_____
_____
_____
_____
_____
_____
_____
_____
_____
_____

Sociale Anamnese: gepensioneerd: ☐ nee ☐ ja, sinds: _____

Beroep tegenwoordig: _____ vroeger: _____

Orgaansysteem	Klachten	ja	nee
Atm./hart/bloedoml.	Hoesten	☐	☐
	Braken	☐	☐
	Kleur van braaksel:	_____	
	Kortademigheid, rust	☐	☐
	belasting	☐	☐
	Slaaphouding: vlak	☐	☐
	verhoogt	☐	☐
	Opgezwollen benen/voeten	☐	☐
	Nycturie[7]	☐	☐
	Pijn op borst[8] – drukkend	☐	☐
	Onregelmatige hartslag	☐	☐
	Onverwachte tachycardie [9]	☐	☐
	Duizeligheid	☐	☐
	Syncope	☐	☐
Gastro-intest.s.[10]	verminderde eetlust	☐	☐
	onverteerbaarheid van vet	☐	☐
	koffie	☐	☐
	kruiden	☐	☐
	veranderlijkheid in gewicht	☐	☐
	Slikproblemen	☐	☐
	Oprispingen	☐	☐
	Brandend maagzuur	☐	☐
	Opgeblazen gevoel	☐	☐
	winderigheid	☐	☐
	toenemende buikomvang	☐	☐
	Braken	☐	☐
	diarree	☐	☐
	verstopping	☐	☐
	Kleur v.d. ontlasting		
	teerontlasting	☐	☐
	stopverfontlasting	☐	☐
	vettige ontlasting	☐	☐
Urogenitaal stelsel	druppelen	☐	☐
	incontinentie	☐	☐
	brandend gevoel bij plassen	☐	☐

[7] Nycturie: nachtplassen. Zie bijv. http://www.springerlink.com/content/m5x28855h3670315/

[8] De letterlijke vertaling borstpijn is een benaming die veel wordt gebruikt voor vrouwen. Daar gaat het hier niet om, het gaat hier om pijn op de borst.

[9] In het Nederlands veelal de officiële term gebruikt in teksten voor medici.

[10] De Duitse afkorting staat voor gastrointestinale Störungenen de Nederlandse term is: gastro-intestinale stoornis en heeft dan dezelfde afkorting.

	moeilijk op gang komen	☐	☐
	Urine: donker	☐	☐
	bloederig	☐	☐
	troebel	☐	☐
	Nierstenen	☐	☐
	Pijn in de nieren	☐	☐
Neurologie	Duizeligheid	☐	☐
	Verstoorde concentratie	☐	☐
	Hoofdpijn	☐	☐
	Gezichtsstoornis	☐	☐
	Oorsuizen	☐	☐
	Heesheid	☐	☐
	Krampen	☐	☐
	Spraakstoornissen	☐	☐
	Loopstoornissen	☐	☐
	Verlammingen	☐	☐
	Bewusteloosheid	☐	☐
Extremiteiten	Pijn in de kuiten: in rust	☐	☐
	Bij het lopen	☐	☐
	Ongemakken	☐	☐
	Koud gevoel	☐	☐
Endocrien s.	Warmte intolerantie	☐	☐
	Koude intolerantie	☐	☐
	Polydipsie	☐	☐
	Polyurie	☐	☐
Alg. inf.	Koorts	☐	☐
	Nachtzweten	☐	☐
	Koude rillingen	☐	☐
	Problemen met inslapen	☐	☐
	Problemen met doorslapen	☐	☐
	Jeuk	☐	☐
	Inzinking	☐	☐

Menarche: _____ levensjaar. Menopauze: _____
Menstruatiecyclus: _____/_____ Menstruatieklachten: _____
Geboortes: _____ Miskramen: _____

Gynaecologisch onderzoek:
Behandeling: op: _____ door: _____

Nicotine vroeger: _____ nu: _____ Alcohol: _____

Medicijnen:
_____
_____
_____
_____

Allergisch voor medicijnen / allergieën:

_____

_____

_____

Esthetiek versus functie?

Functiegeorienteerde esthetische restauratie van de kiezen in habituele Intercuspidatie

Langer dan 100 jaar was amalgaam hèt materiaal van keuze voor restauratie van de klassen I en II volgens Black[11]. Door de huidige tendens van het groeiende esthetische bewustzijn en op grond van het omstreden verwerpen van het dentale amalgaam door de wetenschap en de media hebben zowel de researchers als de fabrikanten zich opnieuw georiënteerd en houden ze zich steeds meer bezig met natuurgetrouwe vulmaterialen. Niet alleen de esthetische Tandheelkunde, maar de gehele tandheelkunde profiteerde de laatste jaren van de immense ontwikkeling van de tandkleurige restauratiematerialen (composiet en keramiek).

Interactieve leereenheid met twee bijscholingspunten naar de richtlijnen van BZÄK-DGZMK op www.dental-online.community.de[12]

Een bijdrage van Dr. Marco Goppert, Stuttgart

De belangrijkste nadelen van grote kunststofvullingen in het deel van de kiezen dat belast is met de kauwdruk[13] zijn onomkeerbare verkleuringen, gebrekkige duurzaamheid wat betreft het afslijten[14], langdurig ontoereikende vullingranden met het gevaar van secundaire cariës[15], lastigere vormgeving van approximale[16] vullingen en geen optimale biomechanisch functionele vormgeving van het reliëf van het kauwvlak. Op grond van het brede indicatiespectrum, goede mechanische eigenschappen van het materiaal, natuurgetrouwe esthetiek en perfecte vormgeving van het approximale- en het kauwvlakreliëf zijn restauraties met keramiek in tandartspraktijken zeer wijdverbreid en naast restauraties met goud het keuzemateriaal voor de kiezen.

[11] Het gaat hier om de caviteitsindeling van black, zie bijv. http://conserverende-tandheelkunde.co.tv/nl

[12] Dit nu laten staan, maar ligt ook aan de opdrachtgever. Uit vertaalopdracht blijkt dat de tekst vertaald moet worden in het kader van bijscholing, maar hoeveel punten ermee te verdienen is e.d. zal worden besloten door de Nederlandse bond en de BZÄK-DGXMK heeft in dat opzicht niet zo veel te doen met de Nederlandse situatie, toch laten staan omdat het interessant kan zijn voor de Nederlandse opzetters om te weten waar de richtlijnen vandaan komen.

[13] Kaulasttragend was erg moeilijk te vinden, maar als je het woord uiteen haalt, kau last tragend, dan gaat het om de oppervlakte waarop gekauwd wordt, eigenlijk het kauwvlak dat de druk van de kiezen tijdens het kauwen opvangt.

[14] Voor Abrasionsbeständigkeit is geen letterlijk Nederlands synoniem en daarom moet het omschreven worden. Het gaat erom dat de tanden eerder afslijten.

[15] Ook de Nederlandse term, zie bijv. http://hbo-kennisbank.uvt.nl/cgi/hu/show.cgi?fid=4961

[16] Approximaal wordt ook in het Nederlands in de tandheelkunde gebruikt, zie bijv. http://www.tandarts.nl/phpBB/viewtopic.php?t=192

Voordelen van keramische kiezenrestauraties

- Precieze passing;
- Individueel geconstrueerde approximale contouren;
- Functionele biomechanische vormgeving van de kauwvlakken;
- Ontzien van het marginale parodontium[17];
- Duurzaamheid (door de parameters van het materiaal);
- Geringe accumulatie van plak;
- Natuurgetrouwe esthetiek.

Aan de hand van een case-study van een patiënt kan een zowel esthetisch als functioneel praktijkconcept worden ontwikkeld voor perfecte kiezenrestauraties. Dit artikel geeft een overzicht van de eerste behandeling, naar het definitieve adhesieve proces van inpassing[18] tot de nacontrole op de lange termijn van de restauraties met leucietversterkt keramiek[19] (Empress 1[20], Ivoclar Vivadent[21]).

Behandelingsgesprek

Wanneer een patiënt zich in de praktijk voorstelt, zou er een ongeveer 15 minuten durend consult moeten plaatsvinden, zo mogelijk buiten de tandartsstoel, over de filosofie van de praktijk, individuele behandelingsmogelijkheden en de ontstane kosten. Tijdens dit consult krijgt de behandelend tandarts een eerste indruk en leert de patiënt meteen al wat beter kennen. **Goed luisteren is het devies!**

Afb. 1 en 2 Gezonde parodontale verhoudingen: bleekroze vaste gingiva[22] met putjes (het sinaasappeleffect)[23] zonder sporen van ontsteking.

---

[17] Parodont is het Zahnhalteapparat (volgens bijv. http://www.drschmidt.de/parodontose.html) en parodontium is hier de Nederlandse vertaling van, zie bijv. http://www.medicinfo.nl/%7B3d1fc035-24de-43a3-9b5b-37b5d8b0fd97%7D

[18] Adhesieve tandheelkunde baseert zich op het vastplakken van een kunstmatig materiaal aan de tand. Zie bijv. http://www.ccrd.nl/ZonnenbergTandartspraktijk/Esthetischetandheelkunde/tabid/686/Default.aspx

[19] De term leucietversterkt wordt in de Nederlandse tandheelkunde ook gebruikt, zie bijv. http://www.dental.be/Vaste%20prothesen%20deel%205.pdf

[20] Empress is een porceleinperssysteem voor o.a. vullingen en kronen (zie http://www.ttlschouten.nl/p_sub.asp?ID=268&Referpage=Tandartsen+informatie) Empress1 is een van de oudere versies, zo bestaat er sowieso al een Empress2, maar aangezien deze tekst laat zien welk middel ze in deze case gebruikt hebben, laat ik het staan. De specialist zal zich hier ook bewust van zijn.

[21] Idem als bovenstaande, zie bijv. http://www.ids2011.nl/pages/ivoclar-vivadent.php

[22] De tandheelkundige term voor tandvlees, ook in het Nederlands. Twee soorten: het vaste en het vrije gingiva. Zie http://home.kpn.nl/harold_anke/Opbouwvaneentandofkies.pdf

[23] In veel tandheelkundige teksten wordt het gezonde tandvlees omschreven als roze met putjes, het sinaasappeleffect. Zie bijv. http://www.tandarts.nl/index.php?option=com_content&task=view&id=55&Itemid=64

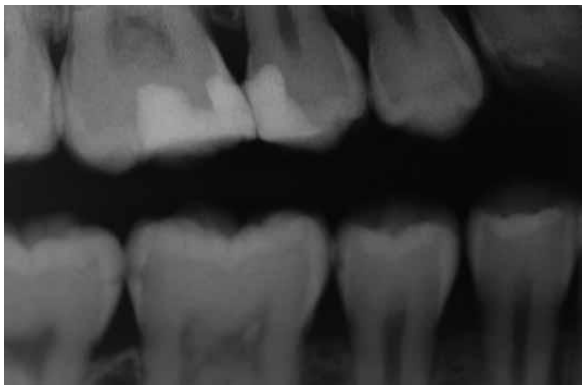
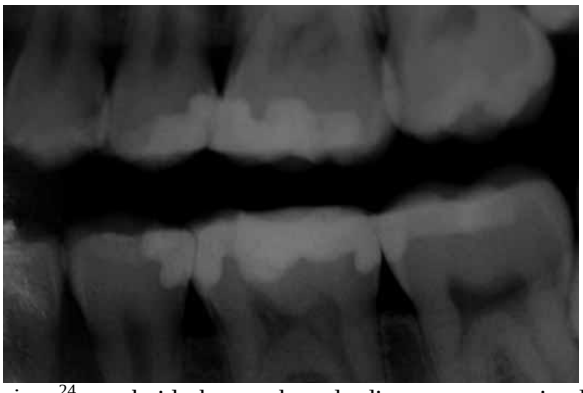

Afb. 3 en 4 Aan de hand van de van de foto's met bitewings[24] van beide kanten kon de diagnose approximale cariës op 24/25, 45/46 en 46/47[25] gesteld worden. De ontkalking mesiaal[26] op 15 moet regelmatig preventief met fluoride behandeld worden.

Diagnostiek

Nu zit de patiënt voor de eerste keer op de stoel van de tandarts. Zo verkrijgt de behandelend tandarts belangrijke informatie over de huidige tandheelkundige situatie van de patiënt en kan hij deze informatie voor zijn latere behandelingsplanning gebruiken.

Parodontaal functionele hoofddiagnose

1. Anamnese

- Algemene anamnese;
- Belangrijkste wens van de patiënt;
- Eventueel speciale anamnese en pijnanamnese.

2. Klinisch onderzoek

- Extraorale diagnose: kaakrelatie[27], stand van de onderkaak[28], houding en beweging van de wervelkolom tijdens het lopen en tijdens stilstand, spierhypertrofie van de gezichtsspieren;
- Intra-orale diagnose: inventarisatie van het gebit samen met het onderzoek van de harde tandweefsels[29] op cariës, eerdere conserverende en prothetische ingrepen,

[24] De Bissflügel worden in het Nederlands meestal bitewings genoemd, soms ook bijtvleugeltjes. Zie bijv. http://www.tandartsplein.nl/dossiers/bij-de-tandarts/rontgenfotos.html

[25] Deze nummers corresponderen met de bijbehorende tanden. Het is de internationale nummering, aangezien daar ook in Duitsland mee gewerkt wordt. Zie http://www.zaehne-erhalten.de/zahnschema_fdi.html , dan kan er dus van uit worden gegaan dat de nummers voor Nederlandse tandheelkundigen dezelfde tanden aanwijzen.

[26] Mesiaal geeft een richting in de mond aan. Zie http://www.tandplaza.nl/tandinfo/codes.php

[27] De Nederlandse term voor Kieferrelation, zie bijv. http://www.ntvt.nl/userfiles/image/artikel/pdf/ntvt05-279.pdf

[28] UK = Underkiefer, zie http://www.proz.com/kudoz/german_to_italian/medical%3A_dentistry/2192653-uk_front.html

[29] Zahnhartsubstanz zorgde voor een lange zoektocht naar de term in het Nederlands. Via het Engels met hard dental tissue uitgekomen bij hard tandweefsel. Zie ook bijv. http://www.kiezenoftrekken.nl/tanderosie/index.html of http://amaliakliniek.nl/HoofdstukInhoud.aspx?id_menu_item=808f725a-c11d-438e-a8a0-10cb930ac5ef&id_hoofdstuk=e40d8a03-4046-4a8a-9e8a-e4500ed5be20

barstjes in het glazuur, abfracties[30], erosie, slijpfacetten[31], abrasie[32], loszittende tanden, vitaliteit;

- Controle van het marginale parodontium (plak, tandsteen, ontstekingen, terugrekkend tandvlees, scheurtjes in het tandvlees, McCall-festoon[33], furcatie problemen[34], breedte van het vaste gingiva, pocketdiepte, aanhechtingsverlies) (afb. 1 en 2);
- Sonderen van de sulcus[35], meten van de pocketdieptes, vaststellen van de sulcusbloedingsindex[36] (SBI), DPSI[37], meten van de furcatiebetrokkenheid[38]/ furcatiesondering, eventueel bacteriëntest;
- Controle van de orale slijmvliezen.

3. Röntgendiagnostiek

Het maken van een Gebitsstatus oftewel opnames met bitewings en eventueel een OPG[39] zijn voor iedere restauratieve sanering met klem aan te raden. (Afb. 3 en 4)

Afb. 5 Individualiseren van de lepel[40] aan de tandartsstoel: ong. 3 mm hoge contactstop uit de lichthardende kunststof Arrow Traxx (R-Dental[41]) aan de voorkant, …

Afb. 6 … tijdelijke stops uit kneedbare siliconen in het harde gehemelte en bij de premolaren en de eerste molaren van de boven- en onderkaak, …

[30] De letterlijke vertaling van keilformige Defekte is wigvormige defecten en deze term wordt in het Nederlands ook wel gebruikt, maar het synoniem abfractie wordt in tandheelkundige teksten meer gebruikt. Zie bijv. http://www.ntvt.nl/userfiles/image/artikel/pdf/NV_0700_R12.pdf

[31] Ook de Nederlandse term, zie http://assortiment.bsl.nl/files/909f4768-5734-400e-8312-724fc80d8d72/bruxismeproefhoofdstuk.pdf

[32] NL term, zie bijv. http://www.tandarts.nl/index.php?option=com_content&task=view&id=39&Itemid=64

[33] Term gebruikt in Nederlandse tandheelkundige tekst, zie http://www.lactona.nl/profession/product_details.php?product_id=117&hproduct_id=84

[34] Nederlandse term, zie bijv. http://www.paropraktijk.com/index.php?option=com_content&view=article&id=55&Itemid=60

[35] NL term, zie http://www.medischevragen.be/ned/medisch-atotz-teksten/medischeinfo-vanatotz-t-tand-tandanatomie.asp

[36] Zie bijv. http://www.ntvt.nl/userfiles/image/artikel/pdf/NV_0401_R04.pdf

[37] Bron: http://www.ntvt.nl/userfiles/image/artikel/pdf/ntvt04-283.pdf

[38] Gebruik term, zie bijv. http://www.dentadmin.com/handleiding/release%20documents/nl/nieuwigheden%20en%20verbeteringen%20in%20DentAdmin%20versie%204.2.0.pdf

[39] Afkorting van orthopantomogram

[40] Voor gebruik term individualiseren van de lepel, zie http://www.4dental.nl/files/website/File/Border-Lock/Vormbare%20Border-Lock%20lepel.pdf

[41] Merknaam, zie http://www.r-dental.com/htmlexport/15.html

Afb. 7 … retromolaar smalle en hoge afsluitingsstops uit Arrow Traxx.

Afb. 8 De occlusale stops van kneedbare siliconen bij de premolaren en molaren moeten uit de Rimlock-lepel[42] verwijderd worden.

Afb. 9 en 10 Perfecte afdrukken zonder luchtblaasjes van alginaat zijn de basisvoorwaarde voor het vervaardigen van het dimensiegetrouwe situatiemodel[43]

4. Situatie- resp. Studiemodellen

- Afdruk van de tanden met alginaat en het vervaardigen van een model (afb. 5 en 10);
- Anatomische overbrenging via een gezichtsboog[44]: bij iedere bovenkaakmontage is een schedelscharnier voor het overbrengen via de gezichtsboog noodzakelijk;
- Centrale relatie[45]: om de onderkaak (OK) in verhouding tot de bovenkaak (BK) te kunnen monteren, wordt met behulp van de centrale relatie een reproduceerbare positionering van de OK tot de BK in de centrale condyluspositie[46] berekend. Met behulp van een frontjig uit lichthardende[47] kunststof (Arrow Traxx[48], R-dental) en een

[42] Gebruik in Nederland, zie bijv. http://www.pevo-dinkels.be/index.php?cat=tandartsen&page=borderlock

[43] Situationsmodell kan hier letterlijk vertaald worden, zie bijv. http://www.springerimages.com/Images/MedicineAndPublicHealth/1-10.1007_BF03079398-4

[44] Term, zie http://www.dt-shop.com/index.php?id=22&L=6&artnr=16361&pg=3&aw=012

[45] Dit is in het Duits een veel gebruikte term, maar in eerste instantie kon ik geen Nederlandse term vinden. Via http://www.dr-terveer.net/dokumente/Script_Artikulatormontage.pdf heb ik gevonden dat het synoniem zentrale Relation is en als je dan zoekt op centrale relatie, blijkt dat dat de term is die in het Nederlands gebruikt wordt, zie bijv. http://www.occlusaalkompas.nl/woordenlijst.html

[46] Term, zie http://www.memodent.nl/webwinkel/25-tandtechniek/31-articulatoren---artex/97-artex-articulatoren/product-12-artex-bn

[47] Bij afb. 5 ging het al over lichthardende kunststof en dat was ook de Arrow Traxx, dus dat wordt ook bedoeld met Lichtkunstoff. Dit is echter niet zo letterlijk te vertalen, het lijkt dan ook alsof het een lichte kunststof is, maar dit wordt niet bedoeld.

[48] Hier staat een foutje in de brontekst, want de merknaam is met dubbel x. Wel aangepast aangezien het een klein foutje is, dat duidelijk op te zoeken is. Misschien een drukfout.

registreermedium[49] (GC) kan een perfecte **Klinisch Technische[50] Transfer (KTT)** plaatsvinden (Afb. 12). Na de anatomische overbrenging middels de gezichtsboog worden de studiemodellen door middel van Bite Compound registraties in de fysiologische RCP (retrale[51] contactpositie) gemonteerd in de articulator (afb. 13).

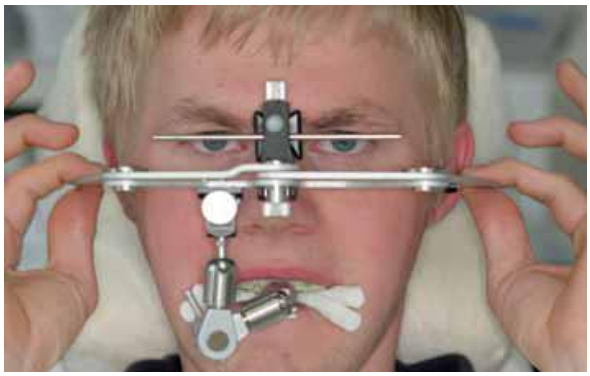

Afb. 11 De overbrenging via een gezichtsboog is noodzakelijk om de bovenkaak in goede verhouding tot het schedelscharnier te berekenen. Het oriëntatievlak is het orbitometale vlak[52] (Frankfurter horizontale[53]).

Afb. 12 Klinische frontjig van lichthardende kunststof en tablets van Bite Compound.

Afb. 13 De in RCP gemonteerde situatiemodellen worden door middel van een instrumentele functieanalyse individueel geanalyseerd.

Afb. 15 Door middel van de dorsale compressie kan de bilaminaire[54] zone op pijngevoeligheid getest worden. Nadat de patiënt de tanden minimaal van elkaar heeft wordt een krachtige dorsale druk op de kin uitgeoefend. Met de linker wijsvinger kan het linker/rechter kaakgewricht gepalpeerd[55] worden. Ook kan door links/rechts verschuiving van de onderkaak de laterale pool van de bilaminaire zone onderzocht worden.

[49] Ook in de Nederlandse handleiding van Bite Compound wordt er gesproken over registreren.
[50] Ook hier een foutje in de brontekst. Teschnisch ipv Technisch.
[51] Retraal of retrale wordt in tandheelkundige teksten gebruikt, zie bijv. http://vakopleidingtandtechniek.web-log.nl/mijn_weblog/files/2e_correctie_takenboek_loc.pdf
[52] Voor term zie, http://www.omfs.be/Default.aspx?PageID=116&Culture=nl ook voor Frankfurter horizontale.
[53] Zie, http://www.occlusaalkompas.nl/woordenlijst.html ook voor oriëntatievlak.
[54] Zie bijv. http://www.omfs.be/Default.aspx?PageID=89&Culture=nl voor het gebruik van bilaminaire.
[55] Algemene medische term

Name: _____ Vorname: _____ geb.: _____ Datum: _____

	Unauf-fällig	Symptom Schmerz		Symptom Geräusche		Symptom Bewegungsein-schränkung	
		R	L	R	L	R	L
Aktive Bewegung (Prot., Lat., Öffnung,...)	X						
Dynamische Kompression (Überprüfung Gelenkflächen, Disci)	X						
Dynamische Translation nach links-lateral (Überprüfung Gelenkflächen, rechter Discus)	X						
Dynamische Translation nach rechts- lateral (Überprüfung Gelenkflächen, linker Discus)	X						
Passive Mundöffnung (Überprüfung Gelenkkapseln)	X						
Dorsale Kompression (Überprüfung bilaminäre Zone)	X						
Dorsale Kompression in Laterotrusion (Überprüfung bilaminäre Zone, lateraler Anteil)	X						
Dorso-kraniale Kompression in Laterotrusion	X						
Ventrale Translation (Überprüfung Gelenkkapseln)	X						
Kaudaltraktion (Überprüfung Gelenkkapseln)	X						
Isometrische Anspannung (Überprüfung Muskulatur)	X						

Afb. 14 Noodzakelijke klinische functieanalyse (manuele functieanalyse) volgens Prof. Bumann en PT. Landeweer. Aan de hand van deze minicheck[56] konden bij de patiënt geen functionele problemen achterhaald worden. Daardoor is er geen verdere functieanalyse nodig en de patiënt kan dus in ICP gereconstrueerd worden.

5. Functionele hoofddiagnose

- Voor iedere grote prothetische reconstructie moet tenminste één functionele korte analyse van het stomatognatische stelsel uitgevoerd worden. Bij opvallende gnatologische bevindingen is een aanvullende, grondige klinische en instrumentele functieanalyse nodig, bijvoorbeeld om occlusale belastingsvectoren op te sporen (afb. 14 en 15). Wanneer in de manuele functieanalyse geen noemenswaardige pathologische bevindingen gediagnosticeerd konden worden, kan in de habituele intercuspidatie (ICP) gereconstrueerd worden, anders moet de prothetische sanering in de therapeutische fysiologische retrale contactpositie (RCP) uitgevoerd worden;
- Occlusieprotocol (statische occlusiediagnostiek) (afb. 16 en 17);
- Occlusogram (dynamische occlusiediagnostiek): ter beoordeling van de dynamische occlusie met SAM Occlusal Indicator Wax[57] bijvoorbeeld ter opsporing van storende balanscontacten (afb. 18).

[56] Term laten staan, aangezien duidelijk is wat bedoeld wordt en aangezien de term de lading dekt.
[57] Merknaam, zie http://kerrlab.com/index/kerrlab-lab-products-waxes-occlusalindicatorwax

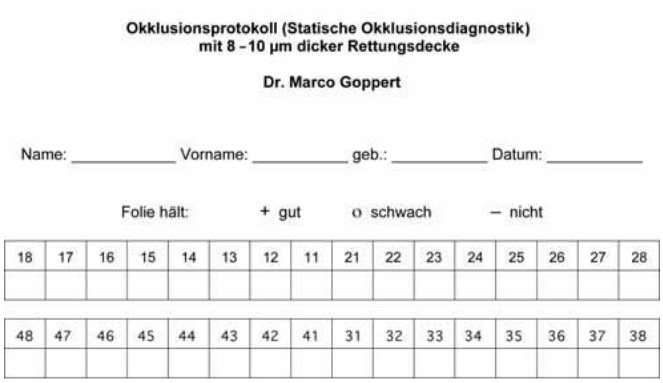

Okklusionsprotokoll (Statische Okklusionsdiagnostik)
mit 8 – 10 µm dicker Rettungsdecke

Dr. Marco Goppert

Name: _____ Vorname: _____ geb.: _____ Datum: _____

Folie hält: + gut o schwach – nicht

18	17	16	15	14	13	12	11	21	22	23	24	25	26	27	28

48	47	46	45	44	43	42	41	31	32	33	34	35	36	37	38

Afb. 16 Statische occlusiediagnostiek in ICP met reddingsdeken[58] (8 tot 10 µm). Bij de rechtopzittende patiënt wordt gecontroleerd welke tanden bij gelijkmatige spiercontractie van beide kanten in contact (habituele occlusie) komen. De patiënt sluit de onderkaak daarbij snel en stevig, maar niet te hard. Er worden tandparen gekozen die pre-prothetisch op basis van hun positie en occlusie[59] de reddingsdeken houden kunnen.

Afb. 17 In ICP moeten alle kiezen reddingsdekens vasthouden. Na de prothetische restauratie moet de pre-prothetische occlusieprotocol situatie identiek zijn aan die van de post-prothetische.

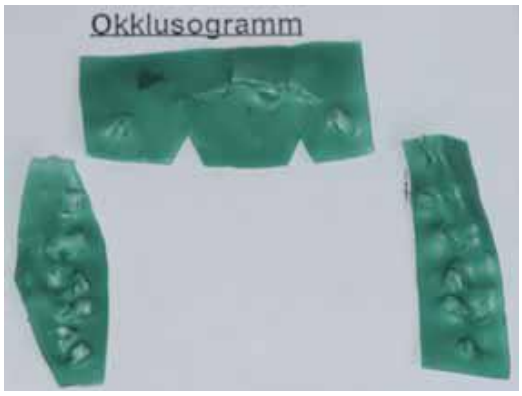

Afb. 18 De patiënt laat excursie[60]- en incursiebewegingen plaatsvinden. Er konden geen storingen in de dynamische occlusie gediagnosticeerd worden. Geperforeerde gebieden laten de behandelend tandarts sleepfacetten zien die of intra-oraal of op het gipsmodel met viltstift zichtbaar gemaakt kunnen worden.

6. Planning van de individuele behandeling

Nu kan aan de hand van de individuele patiëntengegevens in de behandelingsvrije tijd een behandelingsconcept opgesteld worden dat voor zowel patiënt als behandelend tandarts nuttig is. De diagnostiek is erg belangrijk, bovendien kan de behandelend tandarts in deze non-invasieve behandelingsfase de patiënt beter inschatten en de patiënt-arts verhouding word positief versterkt. Bijvoorbeeld na een profylaxebehandeling wordt het behandelingsplan aan de patiënt uitgelegd en wordt de precieze klinische procedure besproken. Indien nodig moeten voor restauratieve therapie parodontologische (conservatieve parodontale behandeling[61]/pardodontale chirurgie) ofwel functionele voorbehandelingen (splinten[62],

[58] Het gaat hier om het goudkleurige aluminium blaadje op afb. 17. In het Nederlands heten deze dekens ook reddingsdekens.

[59] Verzahnung kan wel met vertanding worden vertaald, maar in de wetenschappelijke teksten komt dit woord minder voor. Het gaat erom in hoeverre alle tanden op elkaar aansluiten wanneer de boven- en onderkaak op elkaar staan en dat is de occlusie. Aangezien dit woord al vaker in deze tekst wordt gebruikt, kies ik ervoor om dat ook hier te gebruiken. Zo wordt de eenheid in de tekst behouden en is ook meteen duidelijk wat er bedoeld wordt.

[60] Voor gebruik excursiebeweging, zie bijv. http://www.candulor.de/uploads/tx_stdokdb/Handleiding_NFC-prothese-elementen_NL.pdf

[61] PA behandeling is in Duitstalige teksten een veel gebruikte benaming, maar in Nederlandse teksten heet het vrijwel altijd parodontale behandeling. De PA afkorting komt hierin bijna niet voor.

[62] Een Schiene is in het Nederlands een splint, zie bijv. http://www.rodenburgtandtechniek.nl/splint/

fysiotherapie, intra-oraal inslijpen met frontjig uitgevoerd worden. Omdat de wens van de patiënt na omslachtige restauratievormen niet altijd overeenkomt met een goede mondhygiëne moeten de arts en de bijgeschoolde tandartsassistente ofwel de mondhygiëniste onderstrepen dat slechts door een constante, goede mondhygiëne en bij regelmatige controles de restauraties langdurig in stand gehouden kunnen worden. De patiënt wordt in een risicogroep ingedeeld en zodoende 1 tot 6 keer per jaar voor professionele tandreiniging opgeroepen. Zonder adequate medewerking van de patiënt zou voor een omslachtige restauratie terughoudendheid genomen moeten worden en daarom wordt aan grote restauratieve maatregelen eerst eenmaal een controleprogramma voor de mondhygiëne gekoppeld (Plakinventarisatie met behulp van plakverklikkers en SPI in combinatie met 1 tot 2 profylaxebehandelingen). Dit moet de patiënt aanzetten tot een vrijwel perfecte mondhygiëne. Zodra de patiënt akkoord is met het gezamenlijk opgestelde behandelingsplan kan tot preparatie overgegaan worden.

Preparatie behandeling

Voorbereidende maatregelen voor preparatie

Bij de sanering van de kwadranten in ICP worden de tanden met behulp van een afgeronde afdruklepel[63] met kneedbare siliconen intra-oraal afgedrukt.

- Individualiseren van de afdruklepel;
- Occlusieprotocol bepalen.

Adhesieve opbouwvulling van composiet volgens de Total-Bonding-techniek[64]

- Een "conditio sine qua non[65]", de rubberdam[66]!;
- Opbouwvulling en preparatie moet met behulp van een loep met een vergroting van 3,5 tot 5,6 keer (Carl Zeiss[67]) en een LED-lichtbron (EyeMag Light, Carl Zeiss of Starlight, Starmed[68]) gestandaardiseerd uitgevoerd worden. "*You cannot treat, what you can't see", Prof. S. Kim;*
- Na verwijdering van alle oude vullingen is het zinvol om door middel van een cariës detector[69] het dentine op carieuze veranderingen te controleren;
- De caviteit kan erg handig met een ICB miniborstel[70] en een papje van puimsteenpoeder en 0,2 procent chloorhexidine spoeloplossing gereinigd worden;
- Conditionering van glazuur en dentine: selectief etsen (Total Etch[71]) van de caviteit, waarbij het dentine de limiterende factor is, dat wil zeggen dat het dentine maximaal

[63] Zie bijv. http://webwinkel.hofmeester.nl/afdruklepels-afdruklepels-c-1_9_423.html?page=6&sort=new&osCsid=bzhtenxhgwt , deze lepels komen overeen met http://www.dental-special.de/index.php?cat=c1010808_Quetschbissloeffel.html&XTCsid=urgonfyl

[64] Bonding, ook in Nederlands gebruikt, zie http://www.directdentalsupplies.nl/producten.php?categorie=4

[65] Betekent dat er een oorzakelijk verband is tussen een actie en het gevolg van die actie. Meestal gebruikt in juridische teksten, maar kan ook algemeen gebruikt worden. Ook in Nederlandse teksten, zie bijv. http://www.makemyday.org/letselschade/advocaat/condicio-sine-qua-non-verband.doc/

[66] Kofferdam is in het Nederlands rubberdam, hiermee kan een tand of een groep tanden geïsoleerd worden. Cofferdam komt ook wel eens voor, maar dat is meer gebruik van de Engelse term. Hier gekozen voor de Nederlandse, aangezien deze term in de algemene geneeskunde ook veel gebruikt wordt. http://www.endoplaza.com/index.php?cat=endo_d

[67] Merknaam, ook bekend in Nederland

[68] Ook allemaal merknamen die in Nederland ook zo bekend zijn

[69] Gebruik term in Nederland, zie bijv. http://www.kuraray-dental.eu/nl/products/details/?p=35

[70] ICB is de merknaam, miniborstel de benaming, zie bijv. http://www.basiqdental.nl/docs/webshop.asp?act=catalog&view=sub&cid=2&code=0230-0060

15 seconden met 37 procent fosforzuur (Ultradent[72]) geconditioneerd wordt en het glazuur 30 seconden. Hiermee is de hele smeerlaag[73] van het dentine verwijderd, de dentinewond is nu voorbereid om met A.R.T. Bond[74] (zelfconditionerend dentine-bonding-agent[75]) behandeld te worden;

- De caviteit moet niet te droog zijn, eerder vochtig, indien nodig "rewetting" verrichten!;
- De primer met de applicator met vegende beweging 20 seconden zonder druk alleen in het dentine inmasseren. Daarna de primer 10 seconden verder laten inwerken;
- Vervolgens de caviteit kort met een zwakke luchtstroom drogen;
- Bond in een flinterdun laagje met de Miniborstel[76] aanbrengen;
- Afzuigen van het overschot met de speekselzuiger[77] Let op:[78] opeenhoping van vloeistoffen[79]! Afsluitend fotopolymeriseren van de Bond voor 20 seconden;
- Na deze procedure kunnen, nadat het helemaal droog is gemaakt, de matrijs en de interdentale wig aangebracht worden.

Afb. 19 en 20 Adhesieve opbouwvulling met witte Core Paste (Den Mat[80]). De patiënt neigde eerst naar goud, maar koos uiteindelijk voor een totale sanering in samengeperst keramiek (Empress 1[81]). De witte opbouwvullingen werden gekozen aangezien ze slechts minimaal afbreuk doen aan de esthetiek. De totale

---

[71] Merknaam, zie http://www.ivoclarvivadent.com/en/all/products/adhesives/etchant/total-etch

[72] Merknaam

[73] In het Nederlands wordt dit ook een smeerlaag genoemd, zie http://www.dentaltroef.nl/link_nack_tubu.htm

[74] Merknaam, zie http://www.coltene.com/en/products/3/details/16/A.R.T._Bond.html

[75] Bonding-agent zou ook met hechtingsmiddel kunnen worden vertaald, maar meestal wordt de Engelse benaming gebruikt in Nederlandse teksten. Zij bijv. deze gebruiksaanwijzing http://www.kuraray-dental.eu/fileadmin/Images_NL/Gebruiksaanwijzingen/CLEARFIL_PHOTO_BOND__NL_.pdf De Engelse term is meer ingeburgerd, o.a. door gebruiksaanwijzingen van de firma zelf en dan zou het gebruik van een Nederlandse term onduidelijkheid kunnen oproepen.

[76] Hierboven is ervoor gekozen de minibrush de miniborstel te noemen en om eenheid te bewaren doe ik dat hier weer.

[77] Deze term wordt in Nederland gebruikt, zie bijv. http://dirtydentistry.info/Hollands/dashboards.htm

[78] Cave lijkt hier te betekenen, let op: zie bijvoorbeeld http://blogs.seniorennet.be/jules/archief.php?ID=1602 waar staat dat Cave Latijns is voor, inderdaad, let op en ook deze site http://www.zahnaerzte-wl.de/webtest/Internet_ZAEK.nsf/2f25099994fcff74c1256895003395d6/633b816724078559c1256a77003d686f/$FILE/Layout%20ZBWL%2012000.pdf lijkt dat te bevestigen. Aangezien ik cave in Nederlandse teksten niet heb gevonden, heb ik voor de zekerheid gekozen voor let op; dit is ook een goed signaalwoord en geeft duidelijk aan wat ermee bedoeld wordt, terwijl cave waarschijnlijk erg onduidelijk zou zijn.

[79] Pooling was erg lastig te vinden. Via http://www.proz.com/kudoz/english_to_german/medical%3A_dentistry/1742336-pooling_of_moisture.html wordt duidelijk dat het erom gaat dat de vloeistoffen die hierbij vrijgekomen zijn, zich kunnen ophopen. O.a. speeksel, slijpsel en overtollig bond.

[80] Merknaam, zie http://www.denmat.com/restoratives_core-paste-xp

[81] Merknaam zie, http://www.dental-care.gr/faq.php?lang=du ook het gebruik van de benaming samengeperst keramiek.

restauratie werd als “split-mouth” design[82] uitgevoerd: eerst werden de rechter BK en OK en daarna die aan de linkerkant in ICP gereconstrueerd.

Afb. 21 Volledig ontstekingsvrije parodontale verhoudingen zoals hier zijn basisvoorwaarde voor de overgang naar de preparatiebehandeling. Bij tand 16 zou naast de keramische restauratie palatinaal een gouden inlay aangebracht moeten worden.

Voor volledig keramische restauraties kon bewezen worden dat hun onbreekbaarheid significant afhankelijk is van de elasticiteitsmodulus van het opbouwmateriaal en het bevestigingscement. Dat betekent dat ter verhindering van fracturen in de restauratie enkele zachte materialen als zinkoxide-fosfaatcementen[83] en zelfs veel gebruikte glasionomeercementen[84] als ondervulling contrageïndiceerd zijn.

Hèt materiaal van keuze voor ondervullingen onder indirecte restauraties zijn auto-polymeriserende of duaalhardende Corematerialen, c.q. restauratieve composieten.

Ze waarborgen de beste mechanische eigenschappen en een constant werkzame adhesie tot glazuur en dentine. Bovendien ondervinden ze door de verschillende restauratieve maatregelen geen kwaliteitsverlies wat betreft hun eigenschappen. Dat geldt niet voor de gebruikelijke glasionomeercementen.

Naast tandkleurige opbouwmaterialen kunnen ook witte gebruikt worden, die aanzienlijk makkelijker van het harde tandweefsel te onderscheiden zijn. Dit vergemakkelijkt de omzetting van het zogenaamde ferrule effect[85], waarbij het opbouwmateriaal bij de preparatie bij ongeveer 1,5 tot 2 mm gezet moet worden. Voor tandkleurige materialen spreekt de iets betere esthetiek, wat vooral merkbaar is bij transparante keramische vulmiddelen na adhesieve opname. Opbouwvullingen werken onregelmatige delen weg en minimaliseren daarmee de behoefte aan tandlak[86] en het gevaar van scheuren in de keramiek na het plakken (afb. 19 tot 21).

[82] Voor gebruik Nederlandse term, zie bijv. http://www.ntvt.nl/userfiles/image/artikel/pdf/NTVT_04-07_161-165_Lr.pdf
[83] Zie, http://www.medizentrum.de/nederlands/zemente.html
[84] Zie, http://www.dhin.nl/glasionomeer_1.htm
[85] Engelse term die ook in het Nederlands wordt gebruikt, zie bijv. http://www.ntvt.nl/userfiles/image/artikel/pdf/03mrt107.PDF
[86] Meestal wordt gewoon het woord lak gebruikt, maar soms ook tandlak, dat vind ik hier in de tekst duidelijker http://www.jeugdtandverzorging.net2/behandeling-tanden-kiezen.html

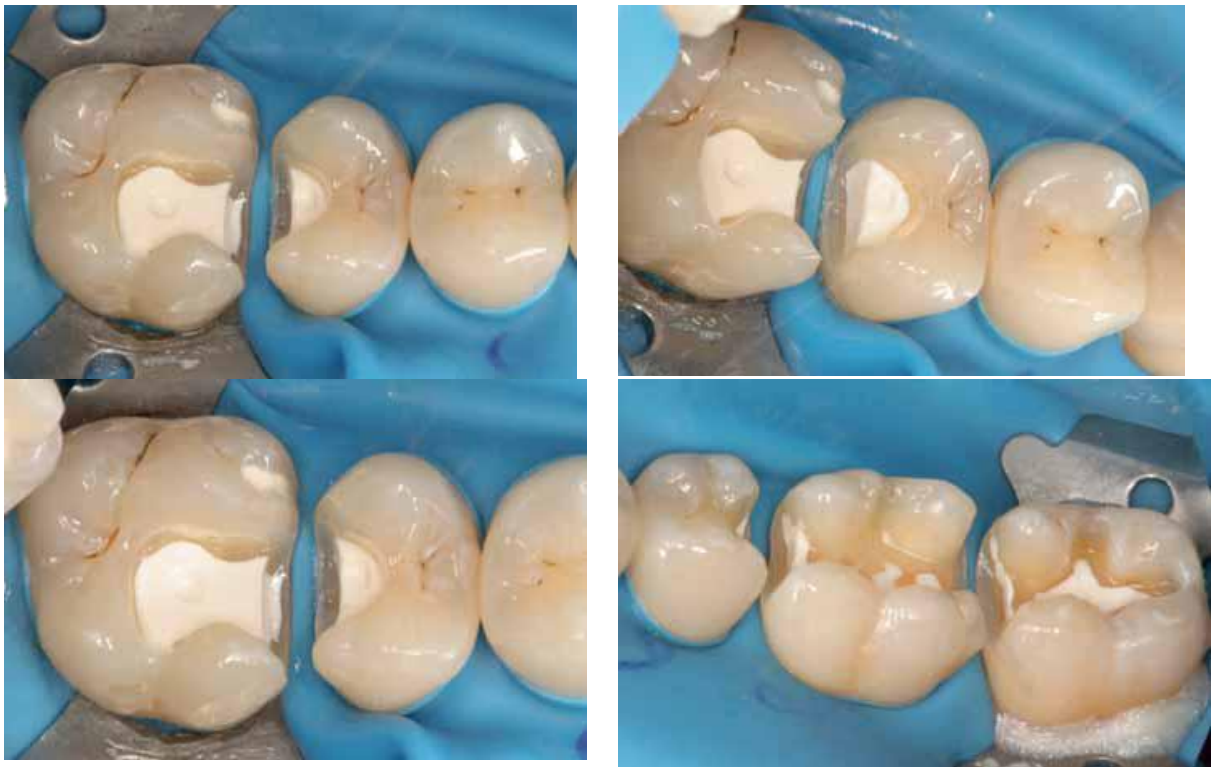

Afb. 22 t/m 25 Preparatie georiënteerd op de beschadigingen middels een rubberdam met behoud van bovengenoemde richtlijnen voor de preparatie. Het is aan te raden om de flexidam[87] (Hygenic[88], kwaliteit: extra heavy) met de inversietechniek aan te leggen. De uithollingen bij tweevlakkige inlays dienen later als hulp bij het cementeren, aangezien ze een verschuiving van de keramieken inlay bij het adhesieve invoegen goed verhinderen.

Preparatie

Het preparatiewerk moet een perfecte randaansluiting[89] voor de definitieve verzorging mogelijk maken en tegelijkertijd zo ver mogelijk ondergeschikt zijn aan de tandmorfologie. In tegenstelling tot conventioneel gecementeerde restauraties met goud hebben restauraties met keramiek een veel mindere weerstands- en retentievorm nodig, aangezien ze adhesief "ingeplakt" worden. Op grond van de fysicalische chemische eigenschappen van de bevestigingskunststof kan het interface tussen tand en tandvervanging langdurige, zware belasting weerstaan. Daardoor hebben geometrisch-mechanische aspecten van de tandpreparatie een ondergeschikte rol. Vaak kunnen hierdoor gezonde harde tandweefsels bij de preparatie gespaard worden en zeer conservatief, zo min mogelijk ingrijpend, behandeld worden.

De preparatierand moet zich zowel op het esthetische als op het functionele oogpunt richten, de opbouwvullingen moeten echter wel gezet worden bij 1 tot 2 mm (ferrule effect). Er moet steeds voor gezorgd worden dat de keramische restauratie adhesief onder de rubberdam ingevoegd kan worden!

---

[87] Spanngummi is het rubber waar de kofferdam mee wordt gemaakt, in het Nederlands flexidam.

[88] De merknaam, zie http://www.dentalcadcam.de/dentalshop/catalogsearch/result/?q=Hygenic-Kofferdam-gr-n-mittel-15x5-5cm of http://www.online-dental.net/index.php/nl/shop/index/cat_cofferdam-cofferdam.html?&catID=154_224&page=2 hier staat ook de benaming flexidam voor de Spanngummi.

[89] Deze letterlijke vertaling wordt ook in het Nederlands gebruikt, zie http://www.tandarts.nl/phpbbmh/viewtopic.php?f=42&t=1617

De preparaties moeten helemaal vrij zijn van scherpe kanten, die onder functionele, langdurige belasting kunnen leiden tot spanning op de insnijding met mogelijke inductie of inscheuren en moeten daarom zorgvuldig afgerond worden.

De preparatie gebeurt met diamantslijpers, Intensiv Proxoshape[90] vijlen met opzetbare KaVo Prepcontrol[91] kop met 0,8 mm hub en geïndividualiseerde steen van arkansiet, zo ver mogelijk onder de rubberdam (afb. 22 tot 25).

Afb. 26 Tip: met occlusiefolie kunnen voor de preparatie de centrale stops gemarkeerd worden en met viltstift overgetekend worden, zodat deze later niet precies op de preparatiegrens liggen.



Afb. 27 Met een passer kan de occlusale vrije ruimte aan een GC Bite Compound "afstandcontrole[92]" gemeten worden.

Afb. 28 Voor de preparatie intrasulculair geplaatste Ultrapak hechtdraden (Nr. 000, Ultradent).

Caviteitengeometrie

Preparatierichtlijnen (zie afb. 26)

- Geen scherpe binnenhoeken, zachte contouren, afgeronde scherpe kantjes en hoekjes;
- Scherpe buitenhoek;
- Geen aangrenzende plekken (adhesieve opbouwvulling);
- Eenvoudige kistgietende Basisgeometrie georiënteerd op de beschadigingen;
- Sterkte van de laag 1,5 tot 2,0 mm, bij adhesieve bevestiging met composiet niet dieper!;
- Occlusale divergentie van de caviteitenwanden (convergentiehoek ca. 6 tot 10 graden);
- Gladde caviteitenoppervlakten;

[90] Merknaam, zie bijv. http://www.kavo.nl/Default.aspx?navid=559783&oid=510&lid=Nl&vkid=560087&rid=560086

[91] Merknaam, zie http://www.kavo.nl/Default.aspx?navid=556185&oid=510&lid=Nl

[92] Hieronder wordt dit de afstandcontrole genoemd en om de eenheid te bewaren heb ik ook hier voor afstandcontrole gekozen.

- Afzien van overlappen van de caviteitenranden resp. het buitenste slijppatroon;
- De approximale caviteitenwanden lopen in een hoek van ong. 120 tot 140 graden;
- Het approximale bakje is wigvormig met een aan de binnenkant afgeronde cervicale rechthoekige rand van 1,5 tot 2 mm breedte;
- Rekening houden met de biologische breedte.

Het opvolgen van deze punten komt niet alleen het definitieve afvormen ten goede, maar vergemakkelijkt ook het werk van de keramist.

Na het beëindigen van het preparatiewerk, voor het weghalen van de rubberdam, wordt de caviteit geprimered en flinterdun gebonded (1e fase van de duale bonding techniek, met A.R.T. Bond, Coltène Whaledent[93]). Vervolgens kan de occlusale ruimte tot aan de antagonist met Bite Compound (GC) gecontroleerd worden (afstandcontrole, afb. 27).

Gingivaal management

Het omringende zachte weefsel moet in de eindafvormingen beslist exact gereproduceerd zijn. Opdat de keramist de best mogelijke voorwaarden heeft om in vorm, contour, randaansluiting de perfect passende restauraties te vervaardigen, mag het zachte weefsel in geen geval op de preparatiegrenzen liggen.

Voor de preparatie moet een 000 ongeïmpregneerde Ultrapak hechtdraad (Ultradent) interdentaal in de gingivale sulcus ingelegd worden. Deze preparatiedraad mag pas na de afvorming verwijderd worden. Met behulp van twee instrumenten (tweehandige techniek met parodontale sonde en spatel) kunnen de draden gemakkelijk zonder kracht uit de fundus van de sulcus geplaatst worden (afb. 28). Deze dunne retractiedraden beschermen tijdens de afvorming de sulcus. Doordat de gingiva zo visco-elastisch[94] is, is het nog steeds duidelijk verschoven. De preparaties en hun randen zijn in de bloedvrije afvorming dus nauwkeurig gereproduceerd. In voorkomende gevallen moeten infrasulculaire preparatiegrenzen met de elektrotom[95] aangegeven worden en moeten weefselresten met een in 3 procent H2O2 gedrenkte paro-stick[96] in de niet vergrendelde KaVo Prepcontroll kop verwijderd worden.

[93] Merknaam
[94] Gebruik term in het Nederlands, http://www.vrijdaghs.be/nl/traagschuim
[95] Tandheelkundig apparaat, zie bijv. http://www.muellenschlaeder.com/downloaddateien/Prospekt_Tom640_englisch.pdf
[96] Soortnaam, zie bijv. http://www.3ddental.nl/producten.php

Afb. 29 Huls uit guttapercha.

Afb. 30 Voor het afvormen worden Ultrapakdraden (nr. 3) op de primaire draden gelegd (geen retractiedraad gebruiken die gedrenkt is met adrenaline of efedrine of die geïmpregneerd is, aangezien deze cardiovasale reacties opwekken en het parodont beschadigen).

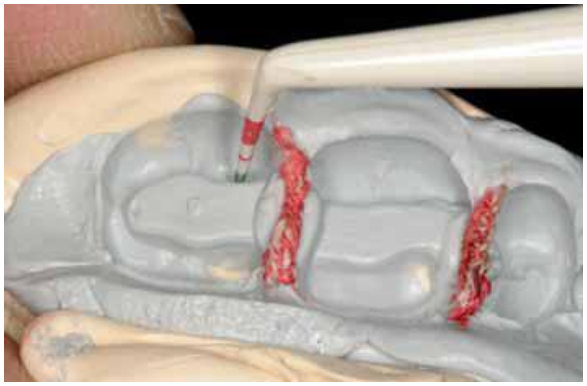

Afb. 31 Huls uit guttapercha en drukverband: de huls uit guttapercha is met metal bite (R-Dental) gevoerd, naast de belangrijkste taak van het wijder maken van de gingivale sulcus kan de preparatie ook nog een keer extra-oraal gecontroleerd worden.

Gemodificeerd drukverband van guttapercha[97]

Kort voordat de secundaire hechtdraden (Ultrapak Nr. 3, Ultradent) geplaatst worden, de staafjes van guttapercha in een waterbad (57 graden) plastificeren, over preparatiegrenzen en primaire hechtdraden leggen en met de vingertoppen vast aandrukken. Het wordt aangeraden bijvoorbeeld met een Heidemann-spatel[98] mesiaal op het vel van guttapercha een markering aan te brengen die later het goed reponeren[99] mogelijk maakt (afb. 29). Nadat het afgekoelde guttapercha verband weggehaald wordt, kunnen de secundaire draden (Ultrapak hechtdraden Nr. 3, gedrenkt in Styptin[100], Dux Dental) atraumatisch zonder verwonding van het epitheel en bindweefsel interdentaal over de preparatiedraden gelegd worden (Afb. 30). Het is optimaal wanneer de secundaire draden dubbel om de primaire draden geslagen kunnen worden (Triple-X-techniek). Daarna wordt de lumina van het koude guttapercha drukverband met de LUFTPUSTER, de LUMINA onder het drukverband met occlusie siliconen met gelegd (Metal Bite, R-Dental resp. Luxa Bite, DMG) en gereponeerd.

Door deze techniek wordt een extra verbreding van de gingivale sulcus bereikt en dat maakt een precieze afvorming van de preparatiegrenzen met weinig bloed mogelijk.

[97] Rubberachtige stof, zie bijv. http://www.ntvt.nl/userfiles/image/artikel/pdf/ntvt04-271.pdf
[98] Merknaam, zie bijv. http://www.dirduiken.nl/webshop/PRODUCT/464/LANG/1/HeidemannSpatel.html
[99] Nederlandse term, zie http://www.dokterdokter.nl/encyclopedie/17630/reponeren
[100] Merknaam, zie http://www.net32.com/ec/styptin-hemostatic-solution-20-buffered-aluminum-chloride-d-43702

Bij het verwijderen van het drukverband wordt de secundaire hechtdraad automatisch meeverwijderd, de primaire draad blijft tijdens de afvorming in de sulcus. Het guttapercha drukverband ongeveer 5 minuten in situ laten (afb. 31).

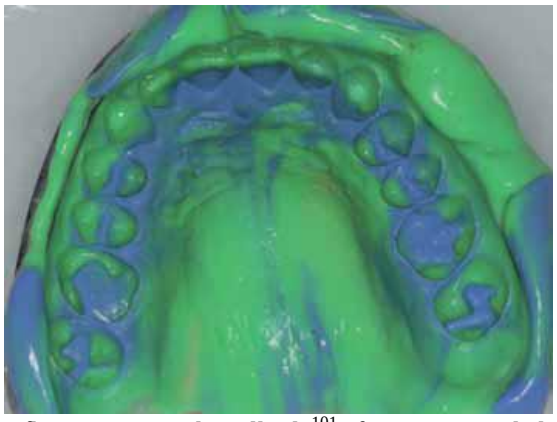

Afb. 32 en 33 Hydrocolloïde[101] afvorming van de linker OK, alle details zijn perfect afgebeeld.

Tip: Opvullen van het drukverband met Snow White Plaster[102] (Kerr) maakt het mogelijk om een model ter controle van de preparatie te maken.

Duale bonding:

Naast het beschermen van het pulpa-dentine-complex[103] en bevorderen van het adhesievermogen, bespaart het de patiënt ook een temperatuurovergevoelige provisorische verzorging van de tand. Bovendien kan het provisorium[104] hogere functiebelastingen langduriger doorstaan. Het dient ook als preventiemaatregel, aangezien het binnendringen van bacteriën tijdens de provisorische fase tot aan het inzetten van de definitieve restauraties verhinderd wordt. Opdat er geen wisselwerkingen ontstaan met de afvormmassa (vooral polyether), moet de bonding agent voor het dentine extra door een laag glycerinegel gefotopolymeriseerd[105] worden. De oppervlakten van dentine-bonding-agent moet direct voor het aanbrengen van het definitieve bevestingscomposiet effectief met een heel fijn microzand (30 µm) "gereactiveerd worden". Na het drogen met alcohol wordt de caviteit opnieuw met fosforzuur en A.R.T. Bond (Coltene Whaledent) geconditioneerd (2e fase).

[101] Term in het Nederlands, zie bijv. http://www.wondzorg.be/joomla/index.php?option=com_content&view=category&layout=blog&id=110&Itemid=478

[102] Merknaam, zie http://www.dentalcompare.com/4769-Lab-Plaster/40144-Snow-White-Plaster-2/

[103] Gebruikte term in de vakliteratuur, zie bijv. http://www.ntvt.nl/userfiles/image/artikel/pdf/03dec510.PDF

[104] Een letterlijke vertaling met provisorium is hier mogelijk, aangezien deze term vaker wordt gebruikt in tandheelkundige vakteksten, http://www.dentsply-friadent.com/nl/1281.php

[105] Term wordt in Nederlandstalige tandheelkundige vakteksten gebruikt, zie bijv. http://www.dentalpharma.nl/detailpages/dt__nl_alertcomposite.html Fotopolymerisatie wordt meer gebruikt, maar dat past niet in de zin en iets als 'het proces van fotopolymerisatie' maakt de zin hier onnodig ingewikkeld. Nu is meteen duidelijk waar het om gaat.

Definitieve afvorming

Aangezien de preparatieranden dankzij het drukverband van guttapercha goed toegankelijk zijn, vormt de eindafvorming geen probleem. Exacte tandpreparaties en goed geconditioneerde gingivastructuren zijn uiteraard basisvoorwaarde.

Reversibele hydrocolloïde (heavy, Dux-Dental) is onder klinische omstandigheden het nauwkeurigst en voor behandelend arts, patiënt en tandtechnicus het aangenaamste afvormmateriaal. Het makkelijk uit de mond en het gipsmodel kunnen verwijderen, de hydrofilie, de excellente detailscherpte, geen trekkingen en de aangename smaak zijn slechts enkele van de voordelen.

Met geïndividualiseerde lepels worden van de preparatiekaak twee hydrocolloïde afvormingen gerealiseerd (7 minuten wachttijd in de mond). Bij de tegenoverliggende kaakafvorming kan de lepel na 6 minuten verwijderd worden (afb. 32 en 33).

Het bepalen van de kaakrelatie

Een anatomische overbrenging via de gezichtsboog is altijd (ook bij reconstructies van één tand) noodzakelijk om de excursie- en incursiebewegingen in de articulator perfect te kunnen nabootsen.

Vaststellen van de ICP

Of een functiestoornis te behandelen is, is te zien door een klinische en instrumentele functieanalyse tijdens de tweede behandeling. Wanneer de functie in orde is, kan in de habituele occlusie gebleven worden en dan kan het vaststellen van de ICP met Bite Compound (GC) plaatsvinden. Daarbij sluit de patiënt snel en stevig (maar niet te hard) de onderkaak in ICP tot alle tanden zich in de occlusieprotocol-situatie raken en de patiënt het gevoel heeft dat de geprepareerde tanden zich weer zo in occlusaal contact bevinden als voor de preparatie. De anesthesie moet daarom verminderd zijn (afb. 34 tot 37).

Afb. 34 en 35 ICP vaststellen met Bite Compound, GC: de patiënt sluit snel en stevig (maar niet te hard) de onderkaak in ICP.

Afb. 36 en 37 ICP vaststellen BK en OK rechts onafgewerkt.

De impressies worden op de BK kant onder stromend koud water met een scherpe wegwerpscalpel Nr. 10 tot op de afdrukimpressies afgesneden. De afdruk wordt op de preparatie gereponeerd en de patiënt sluit opnieuw stevig in ICP. De ICP-occlusie moet zich nu fysiologisch aanvoelen en dus gelijkmatig en aan beide zijden gelijk zijn. Overeenkomstig het pre-prothesische occlusieprotocol wordt de occlusiesituatie met een reddingsdeken gecontroleerd. Daarna wordt de afdruk uit de mond verwijderd en onder stromend koud water op de OK-kant op ondiepe impressies afgesneden. Een controle-afdruk ter verificatie van de registratie door middel van de Split-Cast-methode is noodzakelijk (afb. 38 tot 41).

Occlusiesiliconen zijn niet geschikt voor het bepalen van de kaakrelatie, aangezien het te broos en te slecht te bewerken is, bovendien is de genomen afdruk elastisch en kan daardoor niet precies genoeg op het gipsmodel gereponeerd worden. Zodoende is de BK-OK verhouding onnauwkeurig en gebrekkig en een exacte klinisch-technische-transfer (KTT) niet mogelijk. Bij patiënten met functiestoornissen moet de therapeutische fysiologische retrale contactpositie (RCP) door middel van een frontjig en Bite Compound tegengegaan worden. Eventueel kan een F.G.P.[106]-afdruk gemaakt worden.

Individuele articulatorprogrammering
Door middel van digitale axiografie (axioquick-recorder, SAM) kunnen belangrijke, individuele klinische parameters bepaald worden, zoals de Bennett-hoek[107] en sagitale kaakbeweging (afb. 42).

Provisorium

Ter bescherming van het pulpa-dentine-complex voor iedere bacteriële, mechanische en thermische irritatie en om de verhouding van de te behandelen tand tot de naastgelegen tanden en de antagonist te stabiliseren, moeten perfecte kunststoffen provisoria, die een acceptabel functioneren garanderen, gemaakt worden.

[106] Staat voor functionally generated path technique, zie http://www.collegedoorcollegas.nl/TP_verslag.pdf
[107] Term, zie bijv. http://www.deprophar.be/Pages%20cat-NL/Articulatie/1-Articulator.htm Hier staat overigens een (typ)foutje in de brontekst, aangezien het Bennett moet zijn en niet Benett.

Afb. 38 De impressies worden eerst op de BK-kant tot aan de bultjes afgesneden.

Afb. 39 Volgens het pre-prothetische occlusieprotocol wordt de occlusiesituatie met een reddingsdeken gecontroleerd.

Afb. 40 … daarna wordt de afdruk op de OK-kant nog afgesneden.

Afb. 41 Perfect reponeren van de afdruk op het model is vereist voor een precieze klinisch technische transfer (KTT).

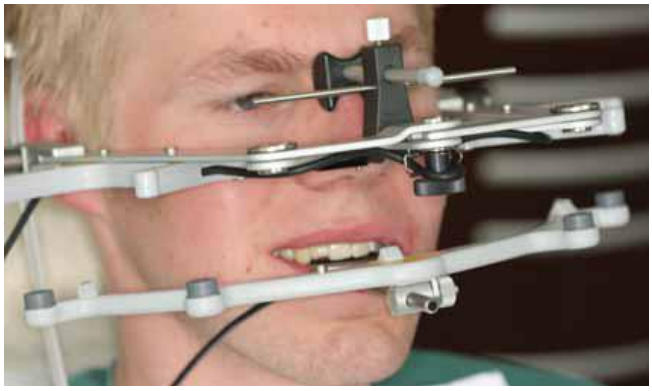

Afb. 42 Door middel van de SAM axioquickrecorder kunnen belangrijke individuele klinische parameters verkregen worden, zoals de Bennett-hoek en sagitale kaakbeweging.

Afb. 43 Ontstekingsvrije toestand van het parodontium voor het adhesief invoegen van de keramische restauraties, na zes weken een provisorium gedragen te hebben.

Afb. 44 Transparante Empress 1 restauraties (Ivoclar Vivadent).

Het vervaardigen van de provisoria

Aan de stoel:

- Direct vervaardigen van het provisorium voor inlays, deelkronen en kronen met behulp van een siliconen sleutel en bijvoorbeeld Luxa Temp (DMG[108]);
- In plaats van polish, buitenste vlakken met glaze en bond (DMG) met microborstel bevochtigen en uitharden met licht.

In het laboratorium:

- Indirect provisorium gefabriceerd in het laboratorium met een dual-arch impressie[109] van hydrocolloïde.

De kunststoffen provisoria die aan de stoel of in het laboratorium vervaardigd zijn, kunnen met een eugenolvrij cement als Zone, Duxdental of voor langer dan zeven dagen met Caulk Fynal cement (ZnO eugenol met kunststofdelen, Dentply DeTrey) gecementeerd worden, als daarvoor duale bonding toegepast werd.

Cement dat eugenol bevat vermindert de hechting van het bevestigingscomposiet aan het dentine bij dual bonding niet.

Wanneer geen dual bonding heeft plaatsgevonden, moet het provisorium met eugenolvrij cement ingezet worden. De hechtingskracht van eugenolvrij provisorisch cement is echter beperkt en voldoet niet wanneer het provisorium meerdere weken in situ blijven moet.

---

[108] Merk en productnaam, zie bijv. http://www.dmg-america.com/catalog/provisional-materials/luxatemp-automix-plus

[109] Term lastig te vinden in het Nederlands, uitleg op http://www.proz.com/kudoz/german_to_english/medical%3A_dentistry/2753579-quetschbiss.html. Engelse term ook in Nederland gebruikt, net als dual bonding.

Het invoegen van de definitieve voorzieningen moet zo snel mogelijk plaatsvinden, uiterlijk 1 tot 2 weken na definitieve afvorming. Na de afdruk kunnen kunststoffen provisoria in het laboratorium (Temp Dent, Schütz Dental) vervaardigd worden (afb. 43).

Tip: Wanneer de patiënt het provisorium draagt, moet hij met 0,2 procent chloorhexidine[110] spoelen en de interdentale hygiëne met een rager[111] bevochtigd met chloorhexidine[112] (bijv. van Curaprox) verzorgen.

Kleurbepaling

De kleur moet bij daglicht voor de preparatie bepaald worden, omdat de tanden anders te uitgedroogd zijn en er daardoor meestal een te lichte kleur gekozen wordt.

Vervaardigen van het model met sneldrogend gips

Uit de beste van de twee modellen van de preparatiekaken wordt een model uit pinnen[113] gemaakt, het andere blijft intact en dient als model voor de omzetting en ter controle van de approximale contacten. Voor de montage van het model moeten beide modellen met de handen samengehouden worden en moet door middel van de reddingsdeken het occlusieprotocol gecontroleerd worden (indien nodig de situatie bijwerken). Na de montage van de BK en de K wordt met de reddingsdeken en het occlusiefolie een exact intra-oraal occlusieprotocol door inslijpen van het gipsmodel gemaakt.

Zo kan de intra-orale occlusiesituatie (pre-prothetisch occlusieprotocol) exact op het model dat in de articulator is gemonteerd overplaatsen worden (KTT). In het ideale geval worden de modellen voor het zagen van de losse stompjes in de articulator gemonteerd.

1. Montage van het BK-model met anatomische gezichtsboog.
2. Montage van het OK-model.
3. Controle van de montage voor de ontsluiting met het splitcast onderzoek met de reddingsdeken.

Afb. 45 t/m 47 Precies passende Empress 1 keramische restauraties, ze werden als ET 1[114] geperst. De paar ingekleurde barstjes werden naar de wensen van de patiënt gemaakt.

[110] In Nederlandse teksten wordt meestal het hele woord ipv. de afkorting gebruikt, http://www.healthyteeth4life.nl/media/download_gallery/CHX%200.12%20of%200.2.pdf
[111] Interdentale borsteltjes worden in Nederland ragers genoemd.
[112] Ik denk dat dit een typefout is en dat ZHX ook hier CHX moet zijn. ZHX is niet te vinden en mij werd door de mondhygiëniste ook aangeraden mijn rager in het spoelmiddel met chloorhexidine te stoppen.
[113] Letterlijk, zie http://www.benzerdental.ch/en/fix-pin%20model%20system.php
[114] Merk- en productnaam, Engelse standaard term. http://shop.nwd.de/shop/WG020/WG020.008/WG020.008.030/PID_203923

Afb. 48 De stompenlak[115] komt bij stomp 36 slechts tot ca. 1 mm voor de preparatiegrens, tand 35 en 37 zijn twee Empress 1 inlays.

Afb. 49 Hier is te zien dat de keramische restauratie precies past. Tand 16, hier groen gemarkeerd[116], moest bij het omzetten minimaal palatinaal aangepast worden.

Nadat de preparatiegrenzen onder de stereomicroscoop blootgelegd zijn, worden de preparatiegebieden tweemaal dun met Empress stompenlak bestreken.

Wasmodellatie[117]

Alle wassen objecten moeten voor het finishen van de randen op het intacte model, waarvan de preparatiegrenzen eerder blootgelegd werden, omgezet worden.

Persen van het Empress 1 onbewerkt keramiek (leucietversterkte veldspaatkeramiek)

Na het persen van de Empress-delen worden de keramische restauraties zonder stompenlak op de stompmodellen gepast. Met de methode volgens *Wohlwend* worden de binnendelen van de keramiek met verdund fluorwaterstofzuur (Invex Ivoclar Vivadent) in een ultrasoonbad zo lang behandeld (ca. 4 tot 10 minuten) tot het object correct op het stompmodel gezet kan worden. Eventuele kleine correcties in het binnenste van het object kunnen met een kleine diamantslijper gedaan worden (afb. 44).

De definitieve occlusieverandering van keramische objecten gebeurd net zo lang tot de intra-orale contactprotocolsituatie bereikt is. Approximale contactpunten worden weer op het intacte model getest en indien nodig gecorrigeerd (afb. 45 t/m 49). De dentaalkeramische massa moet vast en homogeen zijn om de restauratie een bepaalde eigen mechanische vastheid te verschaffen, zodat de integriteit van het tand-tandvervangingscomplex langdurig in stand blijft.

[115] Via http://www.laboshop.com/index.php?id=6&artnr=19838&aw=160&pg=3 uitgekomen bij http://www.adegenk.com/webshop/index.php/vernax-antagon-stompenlak-hager-werken.html en stompenlak blijkt hier de juiste Nederlandse term.

[116] Op dit plaatje is duidelijk niets groen gemarkeerd. Eventueel kan besloten worden om tand 16 groen te kleuren, door een tandheelkundige in te schakelen die tand 16 kan aanwijzen.

[117] Voor gebruik term, zie bijv. http://www.cercon-smart-ceramics.nl/Tandtechnici/De_verwerking/Modellatie.asp?highmain=3&highsub=3&highsubsub=0

Afb. 50 De keramische inlay in tand 25 laat bij de intra-orale inpassing een excellente passing zien, de voeg mag voor het bevestigingscomposiet maximaal 200 µm breed zijn en is hier aanzienlijk kleiner. Zelfs met de loepbril is hier geen kier te zien.

Afb. 51 Reiniging van de caviteiten met een intra-oraal Dento Prep aluminiumoxide straalapparaat[118].

Passen van de definitieve voorziening

Na het verwijderen van het provisorium en een uiterst nauwkeurige caviteitenreiniging kan de perskeramiek met behulp van een Stick'n Place[119] houder exact in de caviteit geplaatst worden. Naast het passen worden enkel de approximale contacten gecontroleerd.

Wegens gevaar voor fracturen mag geen occlusiecontrole uitgevoerd worden (afb. 50).

Na het absoluut droogleggen door middel van de rubberdam kan de caviteit nu zeer effectief en snel gereinigd worden met een intra-oraal straalapparaat met Al2O3[120] (afb. 51) en kan tegelijkertijd de adhesieve laag gereactiveerd worden (dual bonding techniek). Naastgelegen tanden die niet behandeld hoeven worden, moeten moet een passend medium, bijvoorbeeld hydrocolloïde, bescherm worden (afb. 52). Een bril is noodzakelijk voor zowel patiënt als behandelingsteam!

Conditionering van de keramische adhesievlakken

De conditionering van het keramiek tot aan de adhesieve bevestiging wordt na de inpassing en direct voor de adhesieve bevestiging in de tandartspraktijk gedaan.

Tegenwoordig is men het erover eens dat het etsen met aluminiumoxide in combinatie met chemische adhesie (silaniseren[121]) de adhesie van dentale keramieken het beste optimaliseert.

Eerst worden de binnenvlakken van geperste Empress restauraties met 9,5 procent aluminiumoxide in poedervorm (Ultradent) een minuut geëtst. Nadat de aluminiumoxide grondig is afgespoeld, wordt de keramiek in een ultrasoonbad in een glas met 90 procent alcohol voor 5 minuten gereinigd, tot de wittige, ondoorzichtige etslaag (losgelaten veldspaat oftewel leucietkristallen, die de hechting van de keramiekrestauratie verminderen) verwijderd

[118] Letterlijke vertaling hier mogelijk, zie bijv. http://webwinkel.hofmeester.nl/tandsteenverwijdering-zoutstraalapparaten-c-16_21_452.html?page=1&add_favorite=1&products_id=94451&osCsid=bzhtenxhgwt
[119] Productnaam, zie http://www.jsdental.com/downloads/msds-stick-and-place.pdf
[120] Formule van de chemische stof aluminiumoxide
[121] Nederlandse term, zie bijv. http://www.beekmanstandartsen.nl/images/TP_0707_esthetHB.pdf

is. Dan de inlays drogen en met Silan (Ultradent[122]) silaniseren. Het adhesiebevorderende effect van de laag van Silan wordt enorm versterk wanneer de hechtingsmoleculen door warmtewerking op de keramiekvlakken kunnen condenseren. Dat gebeurt zeer effectief door verhitting met een föhn voor twee minuten. Dit wordt herhaald. Daarna de inlay aan een Stick'n Place houder bevestigen. Daarbij rekening houden met de intra-orale inzetpositie van de inlay.

Tip: Markeringen met viltstift op de inlay dienen als hulpmiddel van het positioneren tijdens het inzetten. Zodat de gesilaniseerde adhesievlakken nu niet meer verontreinigd worden, mogen deze niet met speeksel in contact komen of met de vingers worden aangeraakt.

Aangezien de fractuursterkte van de adhesielaag tussen het keramiek en het bevestigingscomposiet in eerste instantie van de microstructuur van het keramiek en de oppervlaktebehandeling afhangt, is het exact conditioneren van de heterogene keramiek fundamenteel.

Op grond van het gehalte aan siliciumdioxide van de veldspaatkeramiek kan eventueel ook een chemische adhesie als bevestigingskunststof bereikt worden. Dat gebeurd via zogenaamde "organofunctionele[123]" silanmolecullen. Gesilaniseerd keramiek is beter te bevochtigen en beschikt over metacrylaten die zich kunnen verbinden met metacrylaten in de bevestigingskunststof.

Afb. 52 Bescherming van de ongeprepareerde naastgelegen tanden met hydrocolloïde voordat de bonding met aluminiumoxide[124] gereactiveerd wordt.

Afb. 53 Na de adhesieve integratie van de keramische inlay in tand 15 is de inlay voor tand 16 nogmaals gepast, om zeker te weten dat die exact en zonder spanning kan worden bevestigd.

Voorbereiding bij de patiënt voor de adhesieve bevestiging

- Het composiet Synergy, Coltène/Whaledent in de juiste kleur op de sokkel van het waterbadje 5 minuten verwarmen. Daardoor wordt

[122] Merk- en productnaam, zie http://webcache.googleusercontent.com/search?q=cache:vRSFNK1rZsIJ:webwinkel.hofmeester.nl/ultradent-porcelain-etchsilane-tips-2x12ml-p-78276.html%3FosCsid%3D0662825ecdb2525de04f5fa388061c26+silane+ultradent&cd=6&hl=nl&ct=clnk&gl=nl&source=www.google.nl

[123] Voor term, zie bijv. http://www.osgbk.nl/lijm/LinkedDocuments/hechtverbeteraars.PDF

[124] Al203 is aluminiumoxide, maar deze afkorting wordt in het Nederlands bijna niet gebruikt, daarom heb ik ervoor gekozen hier de hele benaming te zetten.

- Conditionering van het harde tandweefsel;
- Naastgelegen tand met hydrocolloïde resp. transparante matrijs beschermen tegen vocht en bonding agent;
- Total Etching van de caviteit: glazuur met 37 procent fosforzuur selectief voor 15 seconden etsen, daarna het dentine maximaal 15 seconden conditioneren. Aansluitend 30 seconden afsprayen;
- Etsmodel testen (glazuur moet mat/wittig lijken;
- Lichtjes drogen met Sugi strips[125];
- Dentine bonding agent (A.R.T. Bond);
- Met gebogen Kerr applicator[126] de primer 20 seconden lang alleen in het dentine intensief inmasseren, anders wordt het etsmodel in het glazuur vernield;
- De primer 15 seconden verder laten inwerken;
- De primer 5 seconden voorzichtig onder de luchtblazer houden, maar het dentine niet uitdrogen;
- De caviteit flinterdun met bonding bestrijken (2e fase van de dual bonding techniek);
- De bonding agent kort onder een zwakke luchtstroom uit de luchtblazer houden en overschotten met de speekselzuiger wegzuigen; Let op: opeenhoping van vloeistoffen!
- Nadat de bonding agent voor 20 seconden met licht uitgehard werd, de vloeibaarheid van het composiet verhoogd en kan het beter uitharden;
- Synergy in de caviteit gieten en met een fijne composietspatel de caviteitwanden en -bodem compleet en zo dun mogelijk met composiet bedekken. De keramische restauratie blijft vrij van bevestigingskunststof;
- Nadat de keramiek met een Stick'n Place in positie is gebracht, kan de restauratie voorzichtig onder lichte, continue druk met twee kleine tandartshaakjes[127] in de eindpositie gebracht worden;
- Met composietspatel, Wieland tandsonde[128], superfloss, applicator en sonde kunnen occlusale, vestibulaire en orale overschotten van het composiet moeiteloos verwijderd worden. Voor het verwijderen hiervan kan alle tijd genomen worden, zolang het behandelingsveld niet belicht wordt;
- Nadat de randen met glycerinegel zijn afgedekt om een zuurstofverhinderende laag te voorkomen, kan het composiet geleidelijk vanuit vestibulair (mesiaal en distaal), oraal (mesiaal en distaal) en occlusaal tweemaal met steeds 10 seconden pauze tussen de uithardingfases uitgehard worden, bijvoorbeeld met de polymerisatielamp[129] Bluephase 16i[130] (Ivoclar Vivadent);

[125] Merk- en productnaam: http://www.kettenbach.de/en/medical/products/sugi-products/sugi-absorbent-strips.html
[126] Merk- en productnaam: http://www.providental.be/pdfcatalogus/composieten.pdf
[127] Via http://www.wittex.info/onlineshop/oxid.php/sid/34405acb0c9fb44275ddb4323eb2a9e9/cl/details/anid/01f42bc55c330fd45.01501090/tpl/-/lang/0/listtype/list naar de Nederlandse site ervan: http://www.wittex.info/onlineshop/oxid.php/sid/34405acb0c9fb44275ddb4323eb2a9e9/cl/details/anid/01f42bc55c330fd45.01501090/tpl/-/lang/5/listtype/list , daar noemen ze het filling instrument. Komt wel voor in Nederlandstalige tandheelkundige teksten, maar ook gezocht op vulinstrument en dat blijkt meer gebruikt te worden, bijv. http://www.hoefrenes.nl/default.asp?pageid=8&webgroupfilter=380&alstart=16 daar zie je ook de kogeltjes die eraan zitten en dat het hetzelfde instrument is als de Kugelstopfer.
[128] Het gaat hier om een tandartshaakje, maar de gebruikte Nederlandse term onder tandheelkundigen is sonde. Dit heb ik voor de zekerheid nagevraagd aan iemand die in opleiding voor mondhygiëniste is.
[129] Gebruik term, zie http://www.dentaltroef.nl/nasl_sate_miniled.htm
[130] http://issuu.com/ivoclarvivadent/docs/090610185057-96abdfc3b04f43169f800_20090610_185128

keramische restauratie ter controle als laatste nog een keer inpassen;

- Daarna de binnenkanten van de keramiek flinterdun bonden, maar nog niet uitharden met licht en beschermen tegen licht in de vivapad (Ivoclar Vivadent);

Bij het inachtnemen van de preparatiedieptes kan het composiet ook in de diepte van de caviteit goed en probleemloos uitharden (afb. 53). Wanneer meerdere keramische restauraties ingevoegd worden, moet ieder deel apart gecementeerd worden.

Afb. 54 Direct na het adhesief invoegen van de Empress restauraties 35, 36, 37 met Synergy (A3, Coltène/Whaledent) is de sterke dehydratatie van de tanden, die na een paar dagen weer volledig verdwijnt, goed te zien.

Afb. 55 Na het invoegen van de keramische restauraties 16, 15 en een gouden inlay palatinaal op 16.

Invoegen

Adhesief bevestigde keramische restauraties, een massa van tandsubstantie, keramiek en composiet, gelden als maatstaf voor optimale functievermogen en krachtverdeling. Bij het bevestigen van de keramische restauraties moeten bepaalde stappen strikt worden nageleefd. Hiertoe behoort ook een nauwgezette voorbehandeling van de te plakken keramische vlakken (etsen en silaniseren) en de gemineraliseerde dentale adhesievlakken (etsen van het glazuur, conditioneren van het dentine).

De keuze van de bevestigingskunststof is in zo verre een heikel thema, dat veel tandartsen in mijn opzicht ten onrechte de voorkeur geven aan de vloeibaardere duaalhardende composieten in plaats van aan de elastischere lichthardende composieten. Hiervan zijn er weliswaar geen klinische vergelijkingsstudies, niemand kan echter bestrijden dat het een bepaalde tijd duurt totdat de restauratie correct gepositioneerd is en de overtollige kunststof zorgvuldig verwijdert is.

Duaalhardende composieten boeken hier een slechter resultaat aangezien ze de arbeidstijd beperken en overschotten door hun vloeibaardere consistentie veel moeilijker te verwijderen zijn. Een verder probleem is de ontbrekende vastheid wat betreft de kleur op grond van de afbraak, wat zich vooral laat zien bij de individuele voortandrestauraties.

Bevestigingscomposieten die met licht uitgehard worden, zijn erg gebruiksvriendelijk (onbegrensde arbeidsduur, ideale consistentie), hebben goede fysisch-mechanische eigenschappen (sterk vulgehalte) en zijn vast van kleur.

Finish

Als de kofferdam er nog in zit, worden de het nog aanwezige overtollige composiet met een Wieland tandsonde of wegwerpscalpel verwijderd (afb. 54 en 55). De kloof tussen de geplakte delen moet in ieder geval gepolijst worden met bijv. een Brownie[131].

Bereikbare randen van de keramische restauraties kunnen op de volgende manier behandeld worden:

- Glazuur in het onmiddellijke bereik van de kloof tussen de geplakte delen nog eenmaal 20 seconden met fosforzuur bevochtigen;
- Na grondig afpoetsen met de microborstel Bisco Fortify Bond (G. Chiche[132]) dun op de kloof aanbrengen, voorzichtig droogblazen en 20 seconden uitharden door middel van licht.
- Dan pas de rubberdam verwijderen;
- Occlusiecontrole en –correcties pas na minstens 30 minuten met blauwe Progress 100 fleece en rode Gnathofilm[133] folie (Bausch). Alleen de rode stops zijn echte ICP-contacten, de blauwe contacten dienen slechts al ondergrond en zijn pseudocontacten (twee folieën techniek);
- **Belangrijk:** Ook na het verminderen van de anesthesie tandgeleide bewegingen protrusie, rechts en lateraal links, excursief en incursief laten uitvoeren;
- Indien nodig de occlusiecorrectie met arkansietsteen en politoer de aangeslepen keramiek met siliconen polijsten;
- Hoogglanzend polijstmiddel met een klein borsteltje van siliciumcarbide (Occlubrush,Hawe Neos), ultra hoogglanzen middels een profylactische rubberen beker met fijne polijstpasta;
- Afsluitend fluoridering van het glazuur met natirumfluoride (Elmex gelei[134] of Tooth Mouse, GC.[135])

Afb. 56 Na 2 dagen zijn goede parodontale verhoudingen en een perfect functioneel esthetisch

Afb. 57 Twee folieën techniek: pseudocontacten (blauw) en reële contacten (rood).

[131] http://www.shofu.co.uk/dentists/polishers/metal-polishers-dentists/brownie-greenie-supergreenie-2/
[132] Merk- en productnaam, http://www.realityesthetics.com/protected/book/2005/2005_product_index.pdf
[133] Merk, http://business.highbeam.com/articles/138850/dental-products-report/april-2006
[134] http://www.consumed.nl/medicijnen/942/Elmex%C2%AE_Gel_0,4_zelfzorg
[135] http://www.gceurope.com/products/detail.php?id=112

behandelingsresultaat te zien. De tanden zijn nog wat gedehydrateerd, maar dit zal na enige dagen verminderen.

Afb. 58 BK en OK Empress restauraties 13 maanden na het cementeren, met goede randverhoudingen, wat zorgt voor een perfecte adhesieve eenheid.

Overtollige kunststof wordt het beste verwijderd terwijl de rubberdam er nog in zit, met manuele instrumenten (scalpellemmet, fijne tandsonde). Roterende instrumenten zouden de keramische rand kunnen beschadigen en kunnen daarom niet gebruikt worden. Meerdere restauraties moeten niet anders behandeld worden als enkele, dat wil zeggen dat de beschreven methode (inpassen, conditioneren van de adhesievlakken, bevestigen) voor iedere tand herhaald moet worden. Een parallelle behandeling bij meerdere restauraties is met klem af te raden.

Controlebehandeling

- Na het drogen van de gingiva en het openen van de gingivale sulcus met de luchtblazer via de loep, moet uiterst nauwkeurig naar bonding- en composietresten gezocht worden en deze moeten in dat geval verwijderd worden (afb. 56);
- Occlusiecontrole met reddingsdeken (eventueel kleine correcties na behandeling van de kristalfouten met blauwe Bausch Progress 100 en rode Bausch Gnatofilm);
- Occlusiecontrole: pseudocontacten (blauw) en reële contacten (rood). Belangrijk is dat de stops met behulp van de twee foliën techniek uitstekend gevisualiseerd kunnen worden (afb. 57).

Nazorg

De keramische restauraties zullen de tand des tijd goed doorstaan, indien de patiënt zijn tanden grondig reinigt en een systematische individuele op de behoeften afgestelde nacontrole met professionele tandreiniging ondergaat en opnieuw gemotiveerd wordt (afb. 58). Na 13 maanden werd een controleafdruk van de keramische restauraties genomen. Dankzij de exacte randsluitingen van de keramische restauraties was er geen voegcomposiet weggespoeld (afb. 59 en 60). Om approximale cariës vroeg op te kunnen sporen, is het raadzaam om iedere twee jaar een röntgenopname met Bitewings van de kiezen te laten maken.

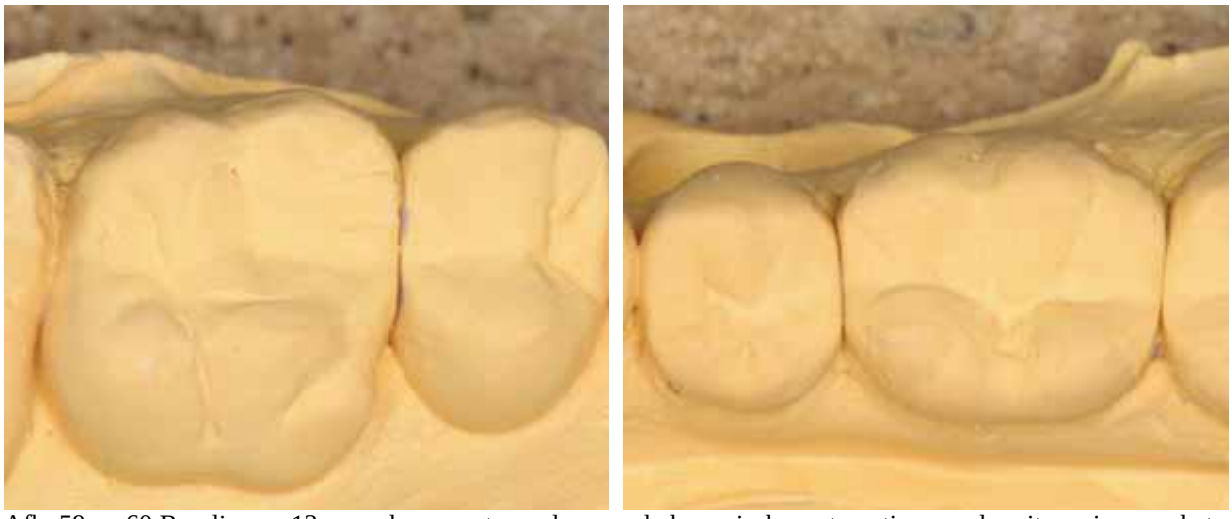

Afb. 59 en 60 Baseline na 13 maanden: exacte randen van de keramische restauraties, zonder uitwassing van het voegcomposiet, wat te wijten is aan de precieze passing voor het adhesieve invoegen.

Praktische conclusies

Functie is niet alles, maar zonder functie is alles niets! Adhesief verankerde keramische restauraties laten een nieuwe horizon zien met betrekking tot esthetiek, functie en subjectief draagcomfort van de patiënt. Toch is de behandelend arts tijdens het gehele behandelingstraject op enkele problemen gestoten (techniekgevoeligheid[136], absolute drooglegging door middel van de rubberdam, tijdsintensieve procedures en onvoldoende basiskennis van de behandelaar over het materiaal en de ruwe materialen). Zoals herhaaldelijk uit studies is gebleken, is het raadzaam om op deugdelijke materialen (bijvoorbeeld bondingsystemen met meerdere lagen van los van elkaar werkende hydrofobe bonding agents) terug te vallen. In vergelijking met het belang van de sleutelfactor, namelijk een compromisloze adhesieve invoegtechniek voor een optimale prognose van natuurgetrouwe keramische restauraties, speelt iedere nog zo ongewone preparatie een slechts vergelijkbare rol zonder deze teniet te doen.

Functioneel esthetisch perfecte resultaten kunnen slechts in een team gerealiseerd worden, daarom wil ik mij bij mijn team, bestaande uit tandtechnici en –assistenten, bedanken. Bijzondere dank voor *prof. Alexander Gutowski*, die mij die prothetisch precieze methode leerde.

Over de auteur

Dr. Marco Goppert
Sinds 1996 hospitatie en medewerking in internationaal gerenommeerde dentale laboratoria en tandartspraktijken; 2002 officiële toelating Friedrich-Alexander-Universiteit[137] Erlangen-Nürnberg; 2003 promotie prof. R. Frankenberger (adhesietechniek); 2002-2004 voorbereidingsassistent in meerdere praktijken; vanaf 2004

[136] Dit woord betekent meer dan het in eerste instantie lijkt (http://www.bzb-online.de/dez01/wissen32.pdf) en kan daarom ook niet zomaar letterlijk vertaald worden, aangezien het een begrip uit de tandheelkunde is. Toch blijkt de letterlijke vertaling wel in de Nederlandstalige tandheelkundige techniek gebruikt te worden, http://www.kuraray-dental.eu/nl/wetenschap/onderzoeksresultaten/total-etch-vs-self-etch/

[137] Afkorting FAU voluit geschreven zodat het meteen duidelijk is dat het om een universiteit gaat.

assistent en partner met prof. A. Gutowski, Schwäbisch Gmünd; vanaf 2007 vestiging in eigen praktijk in Stuttgart; lid van meerdere vakgenootschappen; referent voor bijscholing in praktische demonstratie- en werkcursussen voor de bovengenoemde specialisaties; Voornaamste bezigheden: esthetisch functionele prothetische tandheelkunde, implantaten, parodontologie, functiediagnostiek en –therapie.

Productlijst

Afvormingsmateriaal	hydrocolloïde	van R, Dux Dental
Articulator		SAM
Axiografie		SAM
Bevestigingscomposiet	Synergy	Coltène Whaledent
Cement	Zone	Duxdental
	Caulk Fynal	Dentsply De Trey.
Core Material	Core paste	DenMat
	Fantestic Core	R-Dental
Dentine bonding agent	A.R.T. Bond	Coltène Whaledent
Etsgel	Ultra etch	Ultradent
Extra-orale kunststof	Arrow Traxx	R-Dental
Gezichtsboog		SAM
Gips	Vell mix	Kerr
	Prima Rock	Whip mix
Keramiek	Empress 1	Ivoclar Vivadent
Kunststof provisorium	TempDent	Schutz Dental
LED licht	Eyemag Light	Carl Zeiss
Loepbril	Eyemag Pro	Carl Zeiss
Preparatie	Prepcontrol	KaVo
Registreermedium	Bite Compound	GC Europe
Siliconen	Metal Bite	R-Dental
	Putty Material	R-Dental
	Luxabite	DMG

Correspondentie adres

Dr. Marco Goppert
Zeppelinstr. 19
70193 Stuttgart
Tel +49 711 292815
Fax +49 711 2264872
info@praxis-dr-goppert.de
www.praxis-dr-goppert.de

Über die Übersetzungen

Anamnesen

Diese zwei sogenannten Anamnesen gehören zu der Gattung der medizinischen Texte. Es sind Gebrauchstexte für Mediziner, für Sachverständige. Dies war beim Übersetzen zu berücksichtigen und die medizinischen Sachbegriffe konnten in die Zielsprache übernommen werden. Es war nicht nötig diese zu erklären oder zu vereinfachen, weil diese Texte nicht an den Patienten, sondern an den behandelnden Arzt gerichtet sind.

Beide Anamnesen sind ziemlich allgemein gehalten und konzentrieren sich nicht spezifisch auf ein bestimmtes Krankheitsbild oder eine bestimmte medizinische Unterteilung. Sie unterscheiden sich etwas voneinander, da Anamnese 1 auch eine Erklärung dazu liefert, die der behandelnde Arzt während des Durchführens der Anamnese verwenden kann. Es gibt hier auch mehr offene Fragen, während die Fragen in Anamnese 2 großenteils geschlossene Fragen und Multiple-Choice-Fragen sind.

Was beim Übersetzen am meisten aufgefallen ist, war der medizinische Sprachgebrauch. Bei beiden Texten wurden großenteils reguläre medizinische Fachbegriffe für Körperteile, Eingeweide und Krankheiten verwendet. Viele dieser Begriffe hatten ein wörtliches Äquivalent im Niederländischen, wie *anamnese* für *Anamnese*, *diabetes mellitus* für *Diabetes Mellitus*, *abdomen* für *Abdomen* oder *gal* für *Galle* und *lever* für *Leber*.

Manche Termini dürfen nicht ohne weiteres übersetzt oder übernommen werden, wie zum Beispiel der Fachbegriff *Brustschmerzen*. Wenn man hier *borstpijn* übersetzt hätte, würde die Frage falsch verstanden werden. *Borstpijn* im Niederländischen wird nämlich hauptsächlich für Frauen verwendet, wenn sie Schmerzen in ihren Brüsten haben, es geht hier aber um Schmerzen auf der Brust, sowohl bei Männern als auch bei Frauen. Schmerzen auf der Brust sind ein ganz anderes Symptom als *borstpijn* und eine Antwort auf die Falsche Frage kann dafür sorgen, dass ein wichtiger Hinweis für ein Krankheitsbild verloren geht. Ein Begriff der in der Zielsprache völlig anders ist als in der Quellensprache, ist *onverwachte tachycardie* für *plötzliches Herzrasen*, dieser Sachbegriff kann nicht ohne weiteres mit *plotseling hartrazen* oder etwas Ähnlichem übersetzt werden, weil das kein offizieller oder gebräuchlicher Begriff in den Niederlanden ist. Es zeigt sich hier übrigens, dass in der

Quellensprache der deutschsprachige Begriff benutzt wird, während in der Zielsprache der lateinische Begriff gebräuchlich ist.

Ein allgemeineres linguistisches Problem entstand beim Terminus *geschlossene W-Fragen*, denn die Fragen, die hier gestellt werden, *wann, wie, welche,* konnten im Niederländischen nicht alle auch mit einem *W*-Fragewort übersetzt werden. Daher handelt es sich nicht mehr um sogenannte *W-Fragen* und das sollte man auch im Zieltext anpassen. Außerdem unterscheiden sich die *W-Fragen* im Niederländischen auch etwas von den Deutschen mit *wie, wat, waar, waarom, wanneer*. Auch dies stimmt nicht ganz überein mit der Ausgangssituation in der Quellsprache.

Funktion vs. Ästhetik

Schon vor dem Übersetzen des Texts ist es klar, dass dieser Text unter die Kategorie der medizinischen Texte fällt, spezifischer unter die Sparte der Zahnmedizin. Man könnte meinen, dass man mit einem gehörigen medizinischen (Übersetzungs-)Hintergrund weit in den Text hinein kommen könnte, aber dann wird man enttäuscht. Es stellt sich heraus, dass der zahnmedizinische Sprachgebrauch ein ganz eigener Zweig im medizinischen Sprachgebrauch ist, nicht nur was die Begriffe für Instrumente oder Techniken angeht, sondern auch was den Aufbau und die Benennung des Munds und des Gebisses anbelangt.

Was einem als erstes beim Übersetzen auffällt ist die große Menge (zahn)medizinischer Fachbegriffe und der Fachjargon. Kaum ein Satz konnte übersetzt werden ohne zuerst diese medizinische Terminologie nachzuschlagen, zu übersetzen und noch einmal nach zu prüfen. Viele der medizinischen Fachbegriffe im Text haben mit den Backenzähnen und Füllungen zu tun. Dies ist erneut ein spezifischer Bereich der zahnmedizinischen Sprache und dieser besitzt wieder eine ganz eigene Terminologie, eigene Redensarten, und Formulierungsweisen und wieder ein anderer Teil der Dentologie, wie die Mundhygiene oder das Ziehen von Zähnen, wird auch wiederum einen eigenen Sprachgebrauch und eigene Fachbegriffe haben.

Im Text gibt es auch mehrere allgemeine zahnmedizinische Begriffe, wie *mesiaal, dorsaal, dentine, pockets, tandsonde* und *tandglazuur*. Dass manche Begriffe im Nachhinein eine einfache Lösung haben, zeigt eines der Wörter, das gleich im Untertitel steht. Es stellte sich heraus, dass *Seitenzahn* nicht die Seitenfläche der Zähne bezeichnet, sondern ‚einfach'

einen Molar, in der Laiensprache meist *Backenzahn* genannt. Im Quellentext liegt auch eine Nummerierung der Zähne vor und es ist wichtig, dass man überprüft, ob die Nummerierung der Quellensprachen- und die der Zielsprachenkultur übereinstimmt. In diesem Fall stellte sich heraus, dass die vorliegende Zahnnummerierung ein internationales System ist und in nahezu allen Ländern, worunter in deutschsprachigen Ländern und in den Niederlanden, verwendet wird. Deswegen konnte man diese Nummerierung im Zieltext ohne weiteres übernehmen.

Es hat sich auch gezeigt, dass manche Begriffe im Niederländischen fast die gleichen sind wie im Deutschen, wie *marginaal parodontium für marginales Parodont*, *plak* für *Plaque*, *furcatie für Furkation*, *caviteit* für *Kavität* oder *occlusie* für *Okklusion*. Dann gibt es Termini, die nicht wörtlich übersetzt werden können und bei denen man nachschlagen muss, was der deutsche Begriff bedeutet oder was damit gemeint ist. Danach muss dann der niederländische Begriff gefunden werden, zum Beispiel *pocketdiepte* für *Taschentiefe*, *rubberdam* für *Kofferdam*, *(tand)sonde* für *Scaler* oder *Vulinstrument* für *Kugelstopfer*. Weiter gab es noch Begriffe, die im Deutschen eine muttersprachliche Bezeichnung hatten, die aber im Niederländischen mit dem englischen Begriff bezeichnet werden, wie *bitewings* für *Bissflügel*. Im Text wurden englische Begriffe allgemein häufig verwendet, besonders für die Benennung angewandter Techniken, und es stellte sich heraus, dass diese englischen Begriffe oft auch im Niederländischen Verwendung fanden. Man betrachte z.B. *dual bonding, inlay, rewetting* und *split-mouth design.* Neben diesen englischen Begriffen gab es im Text auch viele englische Marken- und Produktnamen, wie *Empress 1, R-Dental, GC Bite Compound* und *Total Etch*. Da sowohl der Quellen- als auch der Zieltext als eine Fallstudie verfasst wurden, können diese Marken- und Produktnamen einfach im Zieltext stehen bleiben, weil sie in diesem spezifischen Fall verwendet worden sind. Fast alle Marken und Produkte werden auch in den Niederlanden verwendet, aber wenn trotzdem eine, für den Zielleser, unbekannte Marke im Zieltext vorkommt, kann man von ihm erwarten, dass er diese eigenständig nachschlägt. Schließlich dient dieser Text dem Zweck der Weiterbildung.

Nicht nur der zahnmedizinische Sprachgebrauch fiel auf, sondern auch einige allgemeinlinguistische Dinge, wie etwa der Satz *conditio sine qua non*, der bedeutet, dass ein Kausalzusammenhang zwischen einer Aktion und der Auswirkung dieser Aktion besteht. Es

stellte sich heraus, dass dieser Satz meist in juristischen Texten auftritt, dass er aber auch allgemein verwendet werden kann. Dieser Satz kann auch in niederländischen Texten auftauchen, weshalb er in den Zieltext übernommen wurde. Außerdem ist dieser Satz durch Nachschlagen leicht aufzufinden. Dann gab es noch den Begriff *cave pooling* im Quellentext und hier musste man ziemlich lange suchen, bevor die Bedeutung deutlich wurde. Es zeigte sich, dass *cave* Lateinisch ist für *Achtung* und dass stimmt auch mit dem Kontext des Satzes überein.

Im Quellentext gab es zudem einige Fehler, wie *Benett* statt Bennett und *Arrow Trax* statt *Arrow Traxx*. Es sind kleine Fehler und es scheint sich dabei auch eher um Druck- oder Tippfehler zu handeln. Sie haben in diesem Text keine weiteren Konsequenzen für die Gesundheit. Wegen der Sorgfalt sind diese Fehler im Zieltext aber dennoch verbessert worden.

Schlussfolgerung – Praxis vs. Theorie

Ein auffallender Aspekt beim Übersetzen der obenstehenden Texte war das Spezialistenthema innerhalb des übergreifenden Begriffs medizinischer Texte. Der eine Text war auch noch sehr spezialisiert auf das Thema der Dentologie und davon besonders auf das Füllen von Backenzähnen. Hieraus zeigt sich, dass der eine ein medizinischer Text ist und der andere nicht. Die Unterteilung der medizinischen Texte umfasst demnach noch viel mehr Subbereiche.

Das größte Übersetzungsproblem- alle besprochenen Autoren sind sich in diesem Punkt einig und auch in der Übersetzungspraxis dieser Diplomarbeit hat es sich erwiesen- ist das Vorkommen medizinischer Fachsprache oder medizinischen Jargons in einem medizinischen Text (Resurrecció & Davies, 2007; Stahl, 1992; Morioka, 2000; Ludvigsson, 2009). Alle schreiben auch, dass die Terminologie sich schnell ändert und dass der Übersetzer damit Schritt halten muss. Beim Übersetzen obenstehender Texte stellte sich schnell heraus, dass die Anfertigung einer Begriffsliste dafür sorgen kann, dass das Übersetzen eines Textes mit einem vergleichbaren Thema einem beim nächsten Mal viel leichter fallen wird und dadurch auch viel schneller erfolgen kann, wie es auch Stahl (1992) beschreibt. Weil in diesem Fall fast jedes medizinische Wort aufgesucht und kontrolliert werden musste, war die Übersetzung sehr zeitaufwändig. Der Nachteil einer Begriffsliste ist, dass diese, wie bereits erwähnt wurde, schnell veraltet und der Übersetzer dafür Sorge tragen muss, dass seine Listen aktuell bleiben.

Resurrecció und Davies (2007) und zudem Morioka (2000) schrieben über das Übersetzungsproblem der falschen Freunde und auch dieses trat in den obenstehenden Übersetzungen auf. Wie das bereits angeführte Beispiel *borstpijn*, das in der Quellen- und Zielsprache etwas anderes bedeutete. Beide Autoren (Resurrecció & Davies, 2007; Morioka, 2000) weisen darauf hin, dass in medizinischen Texten häufig Abkürzungen auftreten. Obwohl in den obenstehenden Übersetzungstexten einige Abkürzungen vorkamen, lieferten diese keine großen Probleme, weil sie alle entweder im Text erklärt wurden oder leicht nachzuschlagen waren. Ein Beispiel ist *OK – BK* für *UK – OK*. Hierbei sollte wohl angemerkt werden, dass *OK* im Quellentext für *Oberkiefer* steht und im Zieltext für *onderkaak*, also genau das Entgegengesetzte. Das scheint, und ist, logisch, aber es ist wichtig, dass man

während des Übersetzens aufmerksam bleibt, damit solche Begriffe wie diese nicht verwechselt werden. Andere Beispiele von Abkürzungen in den Quellentexten sind, *Gastro-intest.s* voor *Gastrointest.S.*, KTT für *klinisch technische transfer* und ICP für IKP, also *habituele intercuspidatie* für *habitueller Interkuspidation*.

Alle Autoren ((Resurrecció & Davies, 2007; Stahl, 1992; Morioka, 2000; Ludvigsson, 2009) betonen auch das es sehr wichtig ist, dass der Übersetzer auf der Höhe von den Gewohnheiten und Bräuchen der Zielkultur bleibt und ist. In der Praxis konnte man das zum Beispiel sehen bei der internationalen Zahnnummerierung. Wenn es eine deutsche Nummerierung gäbe und der Übersetzer das nicht gut recherchieren würde, dann würde ein Zielsprachenleser einen anderen (Backen)Zahn meinen als der Autor des Quellentextes beabsichtigt hat. Dies könnte zu Fehlern führen.

Ludvigsson (2009) ist der Meinung, dass jemand mit viel Expertise auf dem Feld des Übersetzens medizinischer Texte, die viel Fachsprache beinhalten, am besten solche Texte übersetzen kann. Es hat sich aber gezeigt, dass das Übersetzen eines medizinischen Textes mehr linguistische als medizinische Probleme aufwirft, an denen ein guter Mediziner, der nicht in der Quellensprache verankert ist, nur scheitern kann. Vielleicht auch gerade weil er so im Sprachgebrauch und in der Zielkultur zu Hause ist, so dass er weitaus mehr Begriffe aus seiner eigenen Sprache übernehmen wird, als ein professionell spezialisierter Übersetzer, der jeden Begriff oder dessen Verwendung einfach gut recherchieren wird. Außerdem erfordert das Übersetzen solcher Texte viel Zeit und es sollte dabei gewissenhaft vorgegangen werden. Es stellt sich demnach die Frage, ob jemand der hierauf nicht beruflich spezialisiert ist und auch noch dazu einen anderen Beruf ausübt, überhaupt in absehbarer Zeit eine gute Übersetzung anfertigen kann.

Es ist nicht nötig, dass ein Übersetzer alles über das Thema weiß, gerade weil er vieles recherchieren kann und mit der Zeit seine Übersetzungs- und Suchstrategien optimiert. Zwar ist es für den Übersetzer nützlich sich auf einen Bereich zu spezialisieren, denn desto öfter der Übersetzer Texte mit einem bestimmten Thema übersetzt, desto besser wird er darin und desto sicherer wird er sich in der Welt der Quellen- und Zielsprache in diesem Fachbereich zurecht finden. Das wird nicht nur der Geschwindigkeit und der Produktivität zu Gute kommen, sondern sich auch positiv auf die Qualität der Übersetzung auswirken.

Ludvigsson (2009) beschreibt außerdem, dass der Übersetzer im Quellentext manchmal Fehler entdecken kann. Dies ist auch im Text über die Backenzähne passiert. Die Fehler die hier entdeckt wurden, sind klein und scheinen eher Druck- oder Tippfehler zu sein. Ludvigsson (2009) meint, dass es die Aufgabe des Übersetzers ist diese Fehler zu korrigieren und wenn nötig, mit dem Autor Kontakt aufzunehmen. Das war in diesem Fall nicht nötig weil es nur unbedeutende Fehler waren, die keine Risiken für die Gesundheit darstellen und auch als Tippfehler leicht erkennbar sind.

Außerdem hat Ludvigsson (2009) noch eine Liste mit verschiedenen Beispielen von Situationen aufgestellt, die sich möglicherweise in der Quellen- und Zielkultur unterscheiden. Die Vorgehensweise bei der Füllung von Backenzähnen, kann sich im Quellen- und Zielsprachenland unterscheiden, aber weil es sich hierbei zweifellos um eine Fallstudie handelte, war es nicht nötig Anpassungen auf diesem Gebiet zu machen.

Die Metaphern, die Resurrecció und Davies (2007) eingehend beschreiben, sind in diesen Übersetzungstexten nicht aufgetreten, wohl aber einige andere rein linguistische Probleme, die nichts mit dem medizinischen Sprachgebrauch zu tun hatten. In solchen Fällen muss der Übersetzer auf seine eigenen Übersetzungs- und Lösungsstrategien zurückgreifen können, um so eine gute Übersetzung anfertigen zu können. Dies spricht im Übrigen auch wieder gegen Ludvigssons (2009) Behauptung, dass medizinische Texte vorzugsweise von Medizinern übersetzt werden sollten.

Kurzum, das Übersetzen stellt einen vor zahlreiche Probleme verschiedener Art und jeder Text liefert seine eigenen Probleme. Beim medizinischen Übersetzen gibt es wiederum spezifische Übersetzungsprobleme, die zu den allgemeinen hinzukommen. Auf dem Arbeitsmarkt stellt eine Spezialisierung einen Vorteil dar und das zeigt sich auch aus der Praxis. Ein Übersetzer muss nicht alles wissen, aber er muss bei der Suche nach Informationen und passenden Begriffen in der Zielsprache besonders geschickt sein. Eine Spezialisierung auf einen bestimmten Bereich sorgt allerdings durchaus dafür, dass der Übersetzungsprozess schneller verläuft, wodurch die Produktivität gesteigert wird. Außerdem werden mit mehr Erfahrung und Einblick in die Zielkultur weniger Fehler auftreten; und das Vorbeugen von Fehlern ist besonders beim medizinischen Übersetzen

von größter Wichtigkeit, da die Volksgesundheit und Menschenleben dabei auf dem Spiel stehen können.

Literatur

Anamnese (n.d.). Gefunden am 13. 2011 auf campus.doccheck.com/uploads/tx_dcmedstudscripts/3578_anamnese.doc

Anamnese (n.d.). Gefunden am 13. 2011 auf campus.doccheck.com/uploads/tx.../5732_anamnesebogen.doc

Breugelmans, R. (2009). Dangers in using translated medical questionnaires: the importance of conceptual equivalence across languages and cultures in patient-reported outcome measures. *CHEST, 136 (3): 1175-1177*.

Brislin, R.,Lonner, W., Throndike, R. (1973). Cross-cultural Research Methods. New York: John Wiley & Sons.

Coleman, H. (1991). Probleme und Freuden der medizinischen Fachübersetzung. *Mitteilungsblatt für Dolmetscher und Übersetzer, 6, 219ff.*

Deléger, L., Merkel, M., Zweigenbaum, P. (2009). Translating medical terminologies through word alignment in parallel text corpora. *Journal of Biomedical Informatics, 42 (4): 692-701*.

Fischback, H. (1962). Problems of medical translation. *Bull Med Libr Assoc.,* 50: 462-472.

Goppert, M. (2008). Ästhetik versus Funktion?. *Continuing Dental Education, 2: 232-251.*

Ludvigsson, J. (2009) Lost in translation, or how to translate a medical textbook. *Acta Paediatrica, 98.*

Maneesriwongul, W., Dixon, J. (2004). Instrument Translation Process: a methods review. *Journal of advanced nursing, 48(2): 175-186.*

Morioka, M. (2000). Don't shoot the translator. *The Lancet, vol. 356: 1452*.

Resurrecció, V., Davies M. (2007). Medical translation step by step. Manchester: St. Jerome Publishing.

Stahl, E. (1992). Medical translation: "It has to be done with precision". *CAN MED ASSOC J, 146 (2): 265-266*.

Sauer, C. (1990). Vak, taal, kennis: inleiding tot het onderzoek naar taalgebruik in vakken en beroepen. Leiden: Alpha.

Beilagen

- Quellentext: Anamnese 1
- Quellentext: Anamnese 2
- Quellentext: Ästhetik versus Funktion